PERÚ | Ministerio de Salud | Viceministerio de Salud Pública | Dirección General de Medicamentos, Insumos y Drogas

EVALUACIÓN DE TECNOLOGÍA SANITARIA

REVISIÓN RÁPIDA N° 16-2022

AZUL PATENTE V SÓDICO 2.5% Inyectable

MARCAJE DE GANGLIOS CENTINELA EN CANCER DE MAMA

(Proceso de actualización del Petitorio Nacional Único de Medicamentos Esenciales - PNUME)

Lima, Marzo de 2022

Dirección de Farmacovigilancia, Acceso y Uso - ***DFAU***
Equipo de Uso Racional de Medicamentos - ***EURM***

Ministerio de Salud (MINSA). Dirección General de Medicamentos, Insumos y Drogas

Carmen Teresa Ponce Fernandez
Directora General de la Direccion General de Medicamentos Insumos y Drogas DIGEMID

Maruja Crisante Núñez
Director Ejecutivo de la Direccion de Farmacovigilancia, Acceso y Uso – DFAU

Jenner Iván Solis Ricra
Jefe del Equipo de Uso Racional de Medicamentos – EURM

Equipo Técnico Decisor - PNUME:

Representantes de la Dirección General de Intervenciones Estratégicas en Salud Pública (DGIESP), el Seguro Integral de Salud (SIS), el Seguro Social de Salud (ESSALUD), de la Superintendencia Nacional de Salud (SUSALUD), del Ministerio de Defensa (MINDEF), del Ministerio del Interior (MININTER) y la Dirección General de Medicamentos, Insumos y Drogas (DIGEMID).

Equipo Técnico Facilitador:

Área de Selección y Evaluación de Tecnologías Sanitarias.

Fuente de financiación:

Direccion General de Medicamentos Insumos y Drogas-MINSA, en el marco del Plan Operativo Institucional del Pliego 011-Ministerio de Salud.

Conflicto de intereses:

Los participantes en la elaboración de este documento declaran, que no existe ningún conflicto de interés invalidante de tipo financiero, intelectual, de pertenencia o familiar que afecte el desarrollo de la evaluación de la tecnología.

Citación:

Este documento deberá citarse de la siguiente manera:

DIGEMID-MINSA. Azul Patente V sódico 2.5% Inyectable para el marcaje de ganglios centinela en cáncer de mama. Evaluación de tecnología sanitaria. Revisión Rápida N° 16-2022. Lima, Perú. Marzo de 2022.

Correspondencia:

Para enviar sus comentarios sobre esta evaluación, escriba a: eurm.digemid@minsa.gob.pe

Dirección General de Medicamentos Insumos y Drogas – DIGEMID
Dirección de Farmacovigilancia, Acceso y Uso-DFAU
Av. Parque de las Leyendas N°240.
Torre B Of. 803 - Urbanización Pando
San Miguel. Lima 32, Perú
https://www.digemid.minsa.gob.pe

TABLA DE CONTENIDO

1. INFORMACIÓN QUE SOPORTE LA RELEVANCIA DE LA SALUD PÚBLICA 4
1.1. Descripción de la condición de salud de interés 4
1.1.1. Descripción de la condición clínica 4
1.1.2. Datos epidemiológicos 6
1.1.3. Técnica 7
1.2. Descripción de la tecnología de interés 9
1.2.1. Denominación Común Internacional y formulación solicitada 9
1.2.2. Farmacodinamia 9
1.2.3. Farmacocinética 9
1.2.4. Indicaciones autorizadas por las agencias reguladoras 9
2. PREGUNTA CLÍNICA 10
3. ESTRATEGIA DE BÚSQUEDA Y EVALUACIÓN DE LA INFORMACIÓN (EVIDENCIA) 11
3.1. Estrategia de búsqueda 11
3.2. Criterios de inclusión 11
3.3. Criterios de exclusión 12
3.4. Estudios identificados y seleccionados 12
4. RECOMENDACIONES DE SUMARIOS Y GUÍAS DE PRACTICA CLÍNICA 12
4.1 SUMARIOS 12
4.2 Guías de Práctica Clínica 15
5. RESUMEN DE LA EVIDENCIA COMPARATIVA EN EFICACIA/EFECTIVIDAD 16
5.1 Revisiones Sistemáticas 16
5.2 Ensayos Clínicos Controlados 19
6. RESUMEN DE LA EVIDENCIA COMPARATIVA EN SEGURIDAD 22
6.1 Revisiones Sistemáticas y Meta-Análisis 22
6.2 Ensayos Clínicos Controlados 22
6.3 Estudios observacionales 22
6.4 Centro Nacional de Farmacovigilancia y Tecnovigilancia (CENAFyT) 22
6.5 VigiAccess 23
6.6 Eudrovigilancia 24

7. DATOS DE CONSUMO 24

8. RESUMEN DE LA EVIDENCIA DE COSTOS 25

9. RESUMEN 26

10. CONCLUSIONES 27

La presente Evaluación de Tecnología Sanitaria - Revisión Rápida fue elaborada por el área de Selección y Evaluación de Tecnologías Sanitarias (ASETS)-EURM-DIGEMID-MINSA, a solicitud del Equipo Técnico del Proceso de Revisión y actualización del PNUME.

1. INFORMACIÓN QUE SOPORTE LA RELEVANCIA DE LA SALUD PÚBLICA

ANTECEDENTES

Solicitud presentada por el Instituto de Evaluación de Tecnologías en Salud e Investigación (IETSI) del Seguro Social de Salud (EsSalud) en relación con la inclusión del medicamento Azul Patente V sódico en el Petitorio Nacional Único de Medicamentos Esenciales (PNUME) para el marcaje de ganglios centinela en cáncer de mama. En la solicitud se reportan 584 casos anuales de pacientes con diagnóstico de cáncer de mama que requiere marcaje de ganglios centinela.

Denominación Común Internacional:	Azul Patente V sódico
Formulación solicitada	Azul Patente V sódico 2.5% Inyección
Registro Sanitario[1]:	01 registro sanitario vigente
Alternativas en el PNUME[2]:	-

RS	NOMBRE	FORMA FARMACEÚTICA	TITULAR	ESTADO
ADE0036	BLEU PATENTE V SODIQUE GUERBET 2.5%	Solución Inyectable	Cardio perfusion E.I.R.LTDA.	Vigente

1.1. Descripción de la condición de salud de interés

1.1.1. Descripción de la condición clínica

El cáncer de mama es un problema de salud pública. Se desconoce el mecanismo exacto por el cual se inicia el cáncer de mama; sin embargo, se ha hecho mucho esfuerzo para caracterizar molecularmente el cáncer de mama y delinear su formación y progresión. En el nivel de la célula de origen, están implicados el modelo de evolución clonal (la acumulación de mutaciones produce cambios epigenéticos en las células tumorales y las células "más aptas" sobreviven) y el modelo de células madre cancerosas (existen células cancerosas precursoras que inician y mantienen la progresión). A nivel morfológico existe un continuo de lesiones y modificaciones genéticas desde glándulas normales hasta cáncer. A nivel molecular, hay evidencia que muestra que el cáncer de mama evoluciona a lo largo de dos vías de progresión moleculares divergentes, principalmente relacionadas con la expresión de ER y el grado y proliferación del tumor.[3] Es así que, debido a su heterogeneidad, el cáncer de mama se divide clínicamente en tres subtipos principales según el estado del receptor hormonal (ER y PR) y HER2 (ERBB2).[4]

[1] SIDIGEMID. Sistema Integrado de la Dirección General de Medicamentos, Insumos y Drogas. Fecha de acceso: Marzo 2022.
[2] Resolución Ministerial N° 1361-2018-MINSA. Documento Técnico: "Petitorio Nacional Único de Medicamentos Esenciales para el Sector Salud" Perú 2018. Fecha de acceso: Marzo 2022.
[3] Harbeck N, Penault-Llorca F, Cortes J, Gnant M, Houssami N, Poortmans P, Ruddy K, Tsang J, Cardoso F. Breast cancer. Nat Rev Dis Primers. 2019 Sep 23;5(1):66.
[4] Loibl S, Poortmans P, Morrow M, Denkert C, Curigliano G. Breast cancer. Lancet. 2021 May 8;397(10286):1750-1769.

Dentro de los factores pronósticos más importantes en pacientes con cáncer de mama se encuentra el estado de los ganglios linfáticos axilares. El examen histológico de los ganglios linfáticos es el método más preciso para evaluar la metástasis en los ganglios linfáticos; aproximadamente uno de cada cuatro pacientes con ganglios linfáticos clínicamente negativos tendrá metástasis ganglionares patológicamente identificadas. La disección axilar se ha utilizado tradicionalmente en la cirugía mamaria para la obtención de ganglios linfáticos. La biopsia del ganglio linfático centinela (BGC) ha reemplazado a la disección de los ganglios linfáticos axilares en la mayoría de los pacientes con cáncer de mama temprano[5] y es el método preferido para la estadificación axilar en el cáncer de mama temprano, particularmente en pacientes con ganglios linfáticos clínicamente negativos, a menos que se detecte compromiso axilar mediante biopsia guiada por ecografía.[6]

La BGC es un procedimiento quirúrgico cuyo objetivo es: identificar, localizar y extraer los potenciales ganglios centinelas para su posterior análisis histopatológico.[7] El ganglio centinela (GC) se define como el primer ganglio en el que se produce el drenaje y metástasis de un cáncer de mama primario. Intraoperatoriamente, se detecta mediante la captación de un marcador que se inyecta en la mama (tejido o piel).[8] Luego, este marcador es absorbido por el drenaje linfático y se acumula en los ganglios linfáticos. Se espera que las células metastásicas sigan la misma ruta que el marcador. Por lo tanto, los ganglios marcados serían los que tienen la mayor probabilidad de recibir la primera metástasis; es decir, son potenciales ganglios centinela (Figura 1).[9]

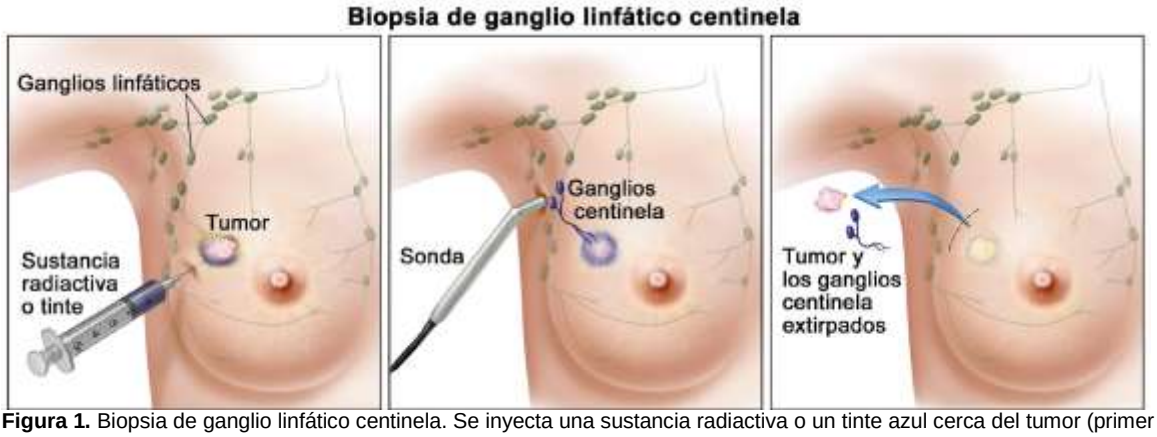

Figura 1. Biopsia de ganglio linfático centinela. Se inyecta una sustancia radiactiva o un tinte azul cerca del tumor (primer panel). El material inyectado se identifica con la vista o con una sonda que detecta la radiactividad (panel del medio). Se extraen los ganglios centinela (los primeros ganglios en absorber la sustancia) para determinar si tienen células cancerosas (último panel).
Adaptado de Biopsia de ganglio centinela. Instituto Nacional del Cáncer de los Institutos Nacionales de Salud de Estados Unidos. Disponible en: https://www.cancer.gov/espanol/publicaciones/diccionarios/diccionario-cancer/def/biopsia-de-ganglio-linfatico-centinela

El análisis histopatológico de los ganglios extraídos mediante cirugía ayuda a identificar la presencia de metástasis; y así tomar una decisión sobre el tratamiento a seguir. En caso de no encontrarse células metastásicas, se puede optar por un tratamiento conservador. Por otro lado, la evidencia de células metastásicas puede justificar el inicio

[5] Harlow SP, Weaver DL. Overview of sentinel lymph node biopsy in breast cancer. En: Robson K, editor. UpToDate. Waltham, MA: UpToDate; 2022. Updated: Oct 06, 2020. Accedido el 27 de marzo del 2022.
[6] Troyan SL. Sentinel Lymph Node Biopsy for Breast Cancer. DYNAMED. Accedido el 27 de marzo del 2022.
[7] Dictamen preliminar de evaluación de tecnología sanitaria N.° 014-SDEPFYOTS-DETS-IETSI-2019 "Validez diagnóstica, eficacia y seguridad del dextran versus azul de isosulfán en la identificación de ganglio centinela en pacientes con diagnóstico de cáncer de mama". Fecha de acceso: Marzo 2022
[8] Kühn T. Sentinel Lymph Node Biopsy in Early Breast Cancer. Breast Care (Basel). 2011;6(3):185-191
[9] Vidal-Sicart, Sergi & Giammarile, Francesco & Mariani, Giuliano & Olmos, Renato. (2013). Pre- and intra-operative imaging techniques for sentinel node localization in breast cancer. Imaging in Medicine. 5. 275-291.

de un tratamiento sistémico, la realización de una linfadenectomía radical o el ampliar el área de extracción de los ganglios. Por este motivo, la biopsia del ganglio centinela es considerado el factor pronóstico más importante del cáncer de mama[7].

1.1.2. Datos epidemiológicos

A nivel mundial, según la base de datos GLOBOCAN, el cáncer de mama fue el tipo de cáncer con mayor incidencia, con un estimado de 2.26 millones de personas con diagnóstico nuevo en el año 2020 y fue el quinto tipo de cáncer asociado a mayor mortalidad.

En Perú, el cáncer de mama es el tipo de cáncer con mayor incidencia en mujeres; y a nivel nacional, se encuentra en el segundo lugar después del cáncer de próstata en varones; reportándose en el 2020 un total de 1,824 casos de defunciones relacionadas a esta enfermedad.[10]

Se reporta que alrededor del 20%[11] a 47%[12] de pacientes con cáncer de mama, presentan metástasis ganglionar axilar en el Instituto Nacional de Enfermedades Neoplásicas (INEN). La identificación del primer ganglio hacia donde drena un tumor evita la linfadenectomía regional hasta en un 70% de los casos, disminuyendo así la morbilidad posterior. El método permite evaluar con mayor minuciosidad cada ganglio extirpado, pudiendo obtener en un mayor número de casos diagnóstico de macro metástasis (>2mm), micro metástasis (<2 mm) o células aisladas (<0.2 mm).[13] Actualmente el ganglio centinela puede ser identificado con certeza, en cerca del 95% de las pacientes, pudiendo predecir con exactitud el estado del resto de ganglios linfáticos de la estación (Tabla 1).[14]

Tabla 1. Precoz mapeo del ganglio centinela para detectar metástasis axilar oculta

AUTOR	MÉTODO	G.C. DETECTADO %	% DONDE EL GC. PREDIJO ESTADO GANGLIONAR	% EN QUE EL G.C. FUE EL ÚNICO GANGLIO CON METASIS
Giulano y Col. 1994, J. Wayne Colorante Cáncer , L.A.	Colorante	65.5 (114/174)	95.6% (109/114)	38.1 (16/42)
Giulano y Col. 1994, J. Wayne Colorante Cáncer Center, L.A.	Te + Colorante	92 (57/62)	100 (57/57)	66.7 (12/18)
Veronesi y Col. 1997, Millán	Te 99 m	98.2% (160/163)	97 / 5% (156/160)	37.6% (32/85)
Giulano y Col. 1997, J. Wayne Cáncer Center, L.A.	Colorante	93.4 (100/107)	100 (100/100)	66.7 (28/42)

Te 99M: Albumina de suero humano marcado con Tecneci 99m;
Detección por scintigrafía y/o con detector de rayo gamma
Colorante: Se utilizó azul vital (azul isosulfan).

[10] GLOBOCAN 2020. WHO: International Agency for Research on Cancer. Accedido el día 27 de marzo del 2022. Disponible en: https://gco.iarc.fr/
[11] Documento Técnico: Biopsia de ganglio centinela en cáncer de mama. DT.DNCC.INEN.018.V01. 2020. Disponible en: https://portal.inen.sld.pe/wp-content/uploads/2020/12/RJ-400-2020-J-INEN.pdf
[12] Protchaska (1998) en Abugattas SJ. Mapeo axilar en pacientes con cáncer de mama en el Instituto Nacional de Enfermedades Neoplásicas 2012 – 2013. [Tesis de doctorado]. 2014. Disponible en: https://repositorio.usmp.edu.pe/handle/20.500.12727/2242
[13] Maita Cruz, Y., Garcés Castre, M., Dunstan Yataco, J., & Doimi García, F. (2013). Valoración de la Impronta Transoperatoria en la Evaluación del Ganglio Centinela en Mujeres con Cáncer de Mama en el Instituto Nacional de Enfermedades Neoplásicas (INEN), Lima-Perú. Horizonte Médico (Lima), 13(1), 6–10. Recuperado a partir de https://www.horizontemedico.usmp.edu.pe/index.php/horizontemed/article/view/59
[14] Leon AL, Cáceres GE, Leon RM, Vigil RC, Velarge GR, Abugattas SJ. Ganglio centinela su valor para evitar la disección axilar en pacientes con cáncer de mama precoz. Acta Cancerológica 2000 Jul 30(1).

El meta-análisis de Kim y colaboradores (2005)[15] en más de 8,000 pacientes reveló una tasa de falsos negativos del 8% (IC 95%, 6.84–10.05) para esta técnica.

1.1.3. Técnica[16]

Se recomienda el uso de la biopsia de ganglio linfático centinela (BGC) para evaluar los ganglios linfáticos axilares en pacientes con cáncer de mama temprano (T1 o T2) que tienen ganglios clínicamente negativos y en pacientes con carcinoma ductal in situ (DCIS) cuando se realiza una mastectomía.

Para pacientes con cáncer de mama temprano con ganglios clínicamente negativos, la BGC es un método de estadificación de la axila con menos morbilidad que la disección de los ganglios linfáticos axilares (DGLA). Los pacientes con resultados patológicos negativos de aspiración con aguja fina o biopsia central de ganglios linfáticos anormales detectados por imágenes también deben ser considerados para BGC.

Por otro lado, la mayoría de las mujeres con carcinoma ductal in situ (CDIS) no requieren una evaluación de los ganglios axilares, porque el CDIS no es un cáncer invasivo y no hace metástasis. Sin embargo, dos grupos de mujeres que se someten a cirugía mamaria por DCIS pueden beneficiarse de la BGC.

I. CDIS con mastectomía planificada: la BGC debe realizarse en todas las pacientes con DCIS que se someten a una mastectomía total. La técnica consiste en inyectar un marcador radiomarcado en el parénquima mamario cerca del área del carcinoma o en una ubicación periareolar. Después de una mastectomía total, el patrón de drenaje linfático se alterará de forma permanente, lo que imposibilitará realizar una BGC con precisión en una fecha posterior si se encuentra inesperadamente un cáncer invasivo en la muestra de la mastectomía.

II. CDIS con características sospechosas: algunos recomiendan la BGC a pacientes que se someten a cirugía conservadora de mama por carcinoma clínicamente sospechoso de albergar cáncer invasivo, incluido CDIS de más de 5 cm y CDIS con una masa palpable. La BGC con cirugía conservadora de mama a pacientes con CDIS que tienen una alta sospecha clínica o patológica de cáncer invasivo sincrónico puede ahorrarles la molestia de una segunda operación. En un estudio de más de 15,000 mujeres que se sometieron a una cirugía conservadora del seno por CDIS, el 18 % se sometió a una BGC; la enfermedad metastásica se encontró en el 0,9 por ciento de los que se sometieron a la técnica.

Los casos en los cuales el uso de la BGC es controversial y no aceptado universalmente son:

- Quimioterapia neoadyuvante en mujeres con cáncer de mama localmente avanzado, mujeres con cáncer de mama inflamatorio y mujeres que tienen cáncer de mama operable pero que desean una cirugía conservadora de mama.
- Enfermedad multicéntrica cuando los estudios de drenaje linfático mamario indican que todos los cuadrantes de la mama drenan en los mismos ganglios linfáticos.
- Procedimientos mamarios y axilares previos para afecciones benignas
- Cáncer de mama recurrente y procedimientos axilares previos

[15] Kim T, Giuliano AE, Lyman GH. Lymphatic mapping and sentinel lymph node biopsy in early-stage breast carcinoma: a metaanalysis. Cancer. 2006 Jan 1;106(1):4-16.

[16] Harlow SP, Weaver DL. Overview of sentinel lymph node biopsy in breast cancer. En: Robson K, editor. UpToDate. Waltham, MA: UpToDate; 2022. Updated: Oct 06, 2020.

- Cáncer de mama masculino
- Embarazo

Finalmente, como parte de las contraindicaciones absolutas para la BGC se encuentran los pacientes con ganglios linfáticos clínicamente positivos y aquellos con cáncer de mama inflamatorio (T4d), cuales deben tratarse con disección de ganglios linfáticos axilares. El cáncer de mama localmente avanzado es una contraindicación relativa para la BGC. Ciertos tumores grandes (p. ej., T3) pueden ser tratables con BGC, mientras que otros con afectación de la piel o de la pared torácica (p. ej., T4a-c) deben tratarse con DGLA.

La técnica quirúrgica adecuada de BGC minimiza el riesgo de infraestadificación y tratamiento insuficiente de los pacientes, lo que a su vez influye en los resultados. Las prácticas clínicas varían con respecto a los marcadores y la técnica de inyección. Cada cirujano necesita encontrar el método que funcione mejor para su práctica. A continuación, se describen las mejores prácticas para el tinte azul, según lo sugerido por los expertos en el campo.

Tinte azul: el cirujano inyecta de 3 a 5 mL de tinte azul (azul de isosulfán al 1 % o azul de metileno diluido) alrededor de la periferia del tumor, en el borde palpable de la cavidad de la biopsia o en el plexo subareolar. Es importante no inyectar el tinte en el tumor mismo (porque los gánglios linfáticos pueden estar ocluidos por el tumor) o en la cavidad del seroma después de la biopsia de mama (ya que el seroma en sí no contiene canales linfáticos). Es probable que estos errores en la técnica conduzcan a una falla en el mapeo.

El uso de colorante azul de isosulfán (isómero del azul patente) se asocia con reacciones anafilácticas graves que requieren reanimación en 0,16 a 1,1 por ciento de los casos. Sin embargo, la profilaxis de rutina no es una práctica estándar, debido a la baja tasa de anafilaxia notificada.

El azul de metileno es una alternativa al colorante azul de isosulfán con una menor tasa de reacciones anafilácticas (0,0006 %). El azul de metileno también tiene efectos secundarios. La inyección intradérmica de azul de metileno puede provocar necrosis cutánea; la inyección intraparenquimatosa puede causar induración y eritema con dolor asociado. También se han informado casos de edema pulmonar y síndrome serotoninérgico en pacientes que toman medicamentos serotoninérgicos. Los efectos secundarios pueden minimizarse potencialmente al diluir el azul de metileno con solución salina normal (las prácticas varían de una dilución de 1:1 a 1:7).

Después de la inyección del marcador, se debe masajear la mama durante cinco minutos para dilatar los vasos linfáticos mamarios. Luego se ingresa a la fascia axilar a través de una incisión axilar. Si se utiliza colorante azul como único trazador, el cirujano no puede confiar en una señal de sonda gamma para identificar la ubicación del ganglio centinela. En esa situación, la incisión debe colocarse en la parte inferior, en lugar de estar centrada dentro de la axila. Algunos cirujanos hacen la incisión en el borde inferior del vello axilar, extendiéndose medialmente hasta el borde del músculo pectoral mayor. Cualquier incisión para BGC debe hacerse de manera que pueda incorporarse a la incisión para una disección de ganglios linfáticos axilares posterior, si es necesario.

Luego se realiza una búsqueda cuidadosa y sistemática de los canales linfáticos azules. Una vez identificados, estos frágiles canales linfáticos azules deben seguirse con una disección suave, idealmente sin sangre, hasta que den lugar a ganglios linfáticos teñidos de azul. Todos los ganglios linfáticos azules y cualquier

ganglio linfático al final de un canal linfático azul se extraen y se designan como ganglios centinela. Se debe tener cuidado para identificar el ganglio más azul y el ganglio azul más proximal al tumor en la axila, porque el tiempo de tránsito del colorante es rápido y la tinción azul de los ganglios linfáticos axilares no centinelas distales no es infrecuente. No considerar el ganglio al final de un canal linfático azul como un ganglio centinela, ya sea que el ganglio en sí parezca azul o no, y no eliminar el ganglio azul más proximal son dos errores técnicos comunes. También se deben extirpar los ganglios palpables sospechosos para su evaluación, ya que es probable que un ganglio linfático reemplazado por un tumor no absorba el colorante trazador.

1.2. Descripción de la tecnología de interés[17]

1.2.1. Denominación Común Internacional y formulación solicitada

Forma farmacéutica: Solución Inyectable
Grupo farmacoterapéutico: Otros agentes diagnósticos
Código ATC: V04CX09[18]

1.2.2. Farmacodinamia

El azul patente viaja libremente en los linfáticos mamarios y permite la estadificación de forma alternativa menos invasiva. El azul patente forma un complejo con la albúmina que será recogido por los vasos linfáticos aferentes regionales para identificar los ganglios linfáticos centinela.

1.2.3. Farmacocinética

Absorción
El azul patente se absorbe selectivamente en los vasos linfáticos. Cuando se administra por vía oral, el azul patente tiene una absorción muy baja y una disponibilidad sistémica limitada.

Volumen de distribución
Este parámetro farmacocinético no ha sido estudiado.

Enlace proteico
El azul patente se une específicamente a la albúmina, lo que le permite viajar a través de los vasos linfáticos de las mamas.

Metabolismo
Los estudios in vitro han demostrado que el azul patente no se metaboliza.

Vía de eliminación
Este colorante se elimina en 24 a 48 horas principalmente por la orina que tiñe fuertemente pero también por la bilis.

1.2.4. Indicaciones autorizadas por las agencias reguladoras

[17] Patent Blue. Drugbank Online. Accedido el 29/mar/22. Disponible en:https://go.drugbank.com/drugs/DB13967
[18] Patent Blue. WHOCC - ATC/DDD Index [Internet]. [citado 25 de marzo de 2022]. Disponible en: https://www.whocc.no/atc_ddd_index/?code=V04CX09

El azul de sulfán no está disponible como un producto aprobado por la FDA,[19] ni tiene una monografía de la Farmacopea de los Estados Unidos (USP). Sin embargo, el isómero del azul de sulfán, el azul de isosulfán, es un producto aprobado por la FDA disponible comercialmente como una inyección al 1 % en los EE. UU.

El azul de sulfán está disponible con el nombre de Patent Blue V fabricado por Guerbet en Australia, Bélgica, Canadá, Francia y Hong Kong como una solución al 2,5 % para inyección subcutánea (PSUSA/00002320/201804 - como medicamento autorizado a nivel nacional de la EMA). Las indicaciones aprobadas por la FDA y por la EMA[20] se resumen en la tabla 2:

Tabla 2. Indicaciones aprobadas por la FDA y la EMA

FDA	EMA
No autorizado en Estados Unidos	Este medicamento es solo para uso diagnóstico. Identificación de vasos linfáticos y territorios arteriales. Identificación del ganglio centinela antes de la biopsia en pacientes con cáncer de mama operable.

1.2.5. Inclusión en la Lista Modelo de Medicamentos Esenciales-OMS

Azul patente V (azul sulfan) no se encuentra incluido dentro de la Lista Modelo de Medicamentos Esenciales de la OMS.[21]

1.2.6. Inclusión en el Petitorio Nacional Único de Medicamentos Esenciales (PNUME)

Azul patente V no se encuentra incluido en el PNUME.[22]

2. PREGUNTA CLÍNICA

¿En pacientes con cáncer de mama que requieren marcaje de ganglios centinela, el uso de azul patente es eficaz y seguro?

Formulación PICO:

Población	Pacientes con diagnóstico de cáncer de mama que requiere marcaje de ganglios centinela
Intervención	Azul patente 2.5% V Inyectable
Comparador	**-**

[19] Micromedex® (electronic version). IBM Watson Health, Greenwood Village, Colorado, USA. Available at: https://www.micromedexsolutions.com/ (cited: 21/01/2022).
[20] PSUSA/00002320/201804. Patent blue V sodium. List of nationally authorised medicinal products. Disponible en: https://www.ema.europa.eu/en/documents/psusa/patent-blue-v-sodium-list-nationally-authorised-medicinal-products-psusa/00002320/201804_en.pdf
[21] World Health Organization (WHO) WHO model list of essential medicines – 22nd List. 2021. [Internet]. [Fecha de consulta: Marzo 2022]. Disponible en: https://www.who.int/publications/i/item/WHO-MHP-HPS-EML-2021.02
[22] Petitorio Nacional Único de Medicamentos Esenciales (PNUME). 2018. Ministerio de Salud – Perú. Fecha de consulta: Marzo 2022

Outcome (Desenlace)	Detección de ganglios centinela Eventos adversos Valor predictivo positivo Valor predictivo negativo

3. ESTRATEGIA DE BÚSQUEDA Y EVALUACIÓN DE LA INFORMACIÓN (EVIDENCIA)

3.1. Estrategia de búsqueda

Tipos de estudios:

La estrategia de búsqueda sistemática de información científica para el desarrollo del presente informe se realizó siguiendo las recomendaciones de la Pirámide jerárquica de la evidencia propuesta por Haynes[23] y se consideró los siguientes estudios:

- Sumarios y guías de práctica clínica.
- Evaluaciones de Tecnologías sanitarias (ETS)
- Revisiones sistemáticas y/o meta-análisis.
- Ensayos Controlados Aleatorizados (ECA)
- Estudios Observacionales (cohortes, caso y control, descriptivos)

Fuentes de información:

- De acceso libre
  - Bases de datos: TripDataBase, Pubmed, University of York Centre for Reviews and Dissemination (CDR) The International Network of Agencies for Health Technology Assessment (INHATA), GENESIS, Medscape, Medline, The Cochrane Library, ICI SISMED, SEACE, Observatorio Peruano de Productos Farmacéuticos.
  - Páginas web de la Organización Mundial de la Salud, Organización Panamericana de la Salud, Agencias Reguladoras de Países de Alta Vigilancia Sanitaria, NICE, SIGN y otras páginas (colegios, sociedades, asociaciones, revistas médicas)
- Bases de datos de acceso institucional del Centro Nacional de Documentación e Información de Medicamentos (CENADIM-DIGEMID): UpToDate, Micromedex, Uppsala Monitoring.

La estrategia de búsqueda se dividió en bloques, cada bloque a su vez incluyó dentro de su consulta de búsqueda términos MeSH y All fields unidos mediante los términos booleanos AND y OR. La estrategia se describe en el anexo Nº 1.

3.2. Criterios de inclusión

- Estudios que respondan a la pregunta de investigación
- Diseño de estudios:
  - Eficacia: ETS, Guías de práctica clínica, revisiones sistemáticas de ECA, ECAs,
  - Seguridad: ETS, Guías de práctica clínica, revisiones sistemáticas de ECA, ECAs, revisiones sistemáticas de estudios observacionales (caso control / Cohortes)
- Tiempo de publicación: Estudios publicados hasta el 25 de marzo del 2022

[23] Alper BS, Haynes RB. EBHC pyramid 5.0 for accessing preappraised evidence and guidance. EvidBasedMed. 2016;21(4):123-5.

3.3. Criterios de exclusión

- Duplicidad de estudios
- Revisiones narrativas
- Guías de práctica clínica no basadas en evidencia

3.4. Estudios identificados y seleccionados

Sumarios
- UpToDate. No se encontraron monografías que respondan a la pregunta clínica
- Dynamed: No se encontraron monografías que respondan a la pregunta clínica
- Best Practice: No se encontraron monografías que respondan a la pregunta clínica

Guías de práctica clínica
Se encontró 04 guías de práctica clínica.

Revisiones sistemáticas y Meta-análisis
1 meta-análisis

Estudios comparativos de eficacia y seguridad
8 ensayos clínicos

Estudios observacionales de seguridad
No se encontraron estudios observacionales

4. RECOMENDACIONES DE SUMARIOS Y GUÍAS DE PRACTICA CLÍNICA

4.1 SUMARIOS

No se encontró información que respondiesen la pregunta clínica respecto al producto evaluado. Las recomendaciones dadas por los sumarios hacen referencia a otros colorantes azules (principalmente azul de isosulfan y azul de metileno) y se resumen en la tabla 3.

Tabla 3. Temas tratados en sumarios

Sumario	Autores	Fecha de actualización	Tema
UpToDate	Harlow S, Weaver D	Oct-2020	Overview of sentinel lymph node biopsy in breast cancer
	Harlow S	Oct-2020	Sentinel lymph node biopsy in breast cancer: Techniques
Dynamed	Troyan S	2022	Sentinel Lymph Node Biopsy for Breast Cancer
BMJ Best-Practice	Cascetta K, Tiersten A	Abr-2021	Primary invasive breast cancer

La discrepancia entre los diferentes isómeros de azul patente fue presentada por la Sociedad de Medicina Nuclear (2003)[24] quien expuso la ambigüedad con respecto a la nomenclatura de los agentes de tinción linfáticos azul patente y azul de isosulfán. En su artículo: "*Why certain dyes are useful for localizing the sentinel lymph node*?", Tsopelas y

[24] Society of Nuclear Medicine. Journal of Nuclear Medicine April 2003, 44 (4) 649. Disponible en: http://jnm.snmjournals.org/content/44/4/649.abstract

Sutton (J Nucl Med. 2002;43:1377–1382) vincularon inadvertidamente estas moléculas, y otras publicaciones también habían intercambiado estos nombres comerciales y de manera errónea los números de índice de color (CI) o números de registro del Chemical Abstracts Service (CAS). La materia prima azul patente se conoce con los sinónimos azul sulfán, azul ácido 1, azul patente VF o azul alimentario 3 y se define por un número CI de 42045, un número CAS de 129-17-9 y un contenido de colorante de 50%, su estructura se muestra en la Figura 2A. De los muchos "sinónimos" enumerados de azul patente, una inclusión es azul patente V. El azul patente V tiene una estructura química alternativa que contiene un grupo funcional hidroxilo adicional en la posición 5 (Figura 2B) y se suministra predominantemente como calcio- dímero quelado. Este compuesto se conoce como disulfine blue, acid blue 3, patent blue violeta o food blue 5 y tiene un número CI de 42051 y un número CAS de 3536-49-0, aunque el fabricante no indica ningún contenido de colorante. El azul de isosulfán es un isómero estructural del azul patente (Figura 2C) en el que existen dos grupos de ácido sulfónico en las posiciones 2,5 del anillo de fenilo. El nombre adoptado propuesto en los Estados Unidos para este compuesto es azul de isosulfán y, aunque no se le ha asignado un número CI, tiene un número CAS de 68238-36-8 y un contenido de colorante del 90%. Los colorantes en su forma farmacéutica están disponibles comercialmente como agentes de contraste para visualizar los vasos linfáticos. Estos productos incluyen solución blue patent V sodique al 2,5% (Bleu Patenté V; Guerbet) en Australia y Europa, solución inyectable de sodio patent blue al 2,5 % p/v (Therapex; EZ-EM) en Canadá y azul de isosulfán 1.0% de solución (Lymphazurin; US Surgical/Tyco International) en los Estados Unidos. Cuando los nombres azul patente, azul patente V y azul de isosulfán se han utilizado indiscriminadamente para describir el agente de elección, se sugiere que la referencia al tinte empleado debe reflejar con precisión la estructura química correcta mediante la confirmación con su número CAS distintivo.

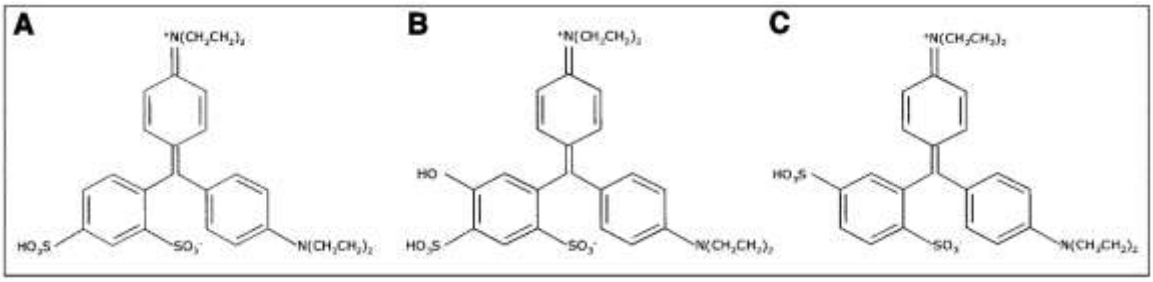

Figura 2. Chemical structures of patent blue, CAS 129-17-9 (A); patent blue V, CAS 3536-49-0 (B); and isosulfan blue, CAS 68238-36-8 (C).

UPTODATE

Descripción general de la biopsia del ganglio linfático centinela en el cáncer de mama[25]

El sumario hace mención del uso combinado de colorante azul patente y óxido de hierro superparamagnético (SPIO) como una nueva estrategia en pacientes con carcinoma

[25] UpToDate. Overview of sentinel lymph node biopsy in breast cancer. Fecha de acceso: Marzo 2022 Disponible en: www.uptodate.com

ductal in situ (CDIS) de alto riesgo en el estudio SentiNot (Registration number: ISRCTN18430240; www.isrctn.com).

En el análisis interino publicado, SPIO más colorante azul patente (no se especifica el tipo de isómero) superó al isótopo y al colorante azul en la detección de ganglios centinela, y se evitó la biopsia de ganglio centinela en el 78% de los pacientes cuando no se identificó carcinoma invasivo en la muestra de mama final.

Se menciona también que la inyección subareolar e intradérmica (en lugar de peritumoral) de coloide radiomarcado o colorante azul hace factible la BGC en pacientes con enfermedad multicéntrica, no obstante, los cuatro estudios mencionados por el sumario hacen referencia al uso de azul de isosulfan (Klimberg 1999; McMasters 2001; Schlenk 2001, Kern 2002). Si bien, el estudio de Schrenk y colaboradores (2001) no especifica el tipo de colorante azul vital utilizado, en su estudio posterior (2002) refiere que el tipo de colorante utilizado durante el período 1998-2001 fue el azul de isosulfan 1% (lymphazurin; Ben Venue Laboratories, Bedford, OH).

Posteriormente, el sumario también hace referencia a la revisión sistemática realizada por Kim y colaboradores (2005), la cual incluyó 69 ensayos de BGC, incluidos 8,059 pacientes, mostró que los ganglios linfáticos centinela podían identificarse en el 95 % de los pacientes con una tasa de falsos negativos del 7,3 % (rango de 0 a 29 %). El uso de una combinación de colorante azul y coloide radiactivo dio como resultado una tasa de éxito significativamente mayor y una tasa de falsos negativos más baja en el mapeo del ganglio centinela en comparación con el uso del colorante azul. Cabe destacar que, los estudios incluidos evaluaron diferentes tipos de colorante azul (azul patente V, azul de isosulfan, azul de Evans y azul de metileno), con lo cual, sus conclusiones no pueden ser extrapoladas a la tecnología en evaluación.

Biopsia de ganglio centinela en cáncer de mama: Técnicas [26]

Tinte azul: el sumario hace referencia al azul de isosulfán al 1 % o azul de metileno diluido refiriendo además no inyectar el tinte en el propio tumor (porque el tumor puede ocluir los vasos linfáticos) ni en la cavidad del seroma después de la biopsia de mama (ya que el propio seroma no contiene canales linfáticos) pudiendo estos errores conducir a una falla en el mapeo.

Respecto al colorante azul de isosulfán, refiere que se asocia con reacciones anafilácticas graves que requieren reanimación en 0,16 a 1,1% de los casos, concepto bajo el cual la profilaxis de rutina no es una práctica estándar. En casos de alto riesgo, el tratamiento profiláctico con hidrocortisona (o equivalente corticoide), difenhidramina y famotidina por vía intravenosa justo antes o durante la inducción de la anestesia parece disminuir la gravedad, pero no la incidencia de reacciones de colorante.

El azul de metileno es una alternativa al colorante azul de isosulfán con una menor tasa de reacciones anafilácticas (0,0006%) encontrándose dentro de sus eventos adversos la necrosis cutánea, induración y eritema con dolor asociado, edema pulmonar y síndrome serotoninérgico en pacientes que toman medicamentos serotoninérgicos.

DYNAMED

[26] UpToDate. Sentinel lymph node biopsy in breast cancer: Techniques. Fecha de acceso: Marzo 2022 Disponible en: www.uptodate.com

Biopsia del ganglio linfático centinela para el cáncer de mama[27]

La biopsia del ganglio linfático centinela identifica con precisión las metástasis axilares en pacientes con cáncer de mama operable y axila clínicamente negativa, de modo que cuando la biopsia es negativa, no se necesita cirugía axilar adicional. La tasa de identificación de ganglio centinela es > 97 %, con un bajo número de falsos negativos y tasas aceptables de recurrencia, si un médico con experiencia en estas técnicas realiza una doble fluorescencia con radiocoloide/tinción azul o verde de indocianina. Se debe de evitar el uso de colorante azul (azul de isosulfán o azul de metileno) en mujeres embarazadas.
No se hace mayor referencia a la tecnología a evaluar.

BMJ Best Practice

Las referencias respecto al uso de azul patente se encuentran dentro del siguiente apartado:

Cáncer de mama invasivo primario[28]

La afectación de los ganglios linfáticos axilares es un importante factor pronóstico en pacientes con cáncer de mama. Los pacientes deben someterse a una evaluación clínica completa de la axila antes de la cirugía. La BGC es un procedimiento quirúrgico seguro y preciso para evaluar los ganglios axilares en el cáncer de mama temprano. Implica identificar, extirpar y examinar los ganglios linfáticos centinela (GLC) en busca de tumores. Es menos invasiva que la DGLA y provoca menos complicaciones (p. ej., linfedema).

Sin embargo, en el caso de la estadificación axilar durante el embarazo, el uso de la BGC es controvertido debido a la posible toxicidad fetal asociada con los marcadores radioactivos y la posible anafilaxia (y daño al feto) asociada con los tintes azules. El uso de un trazador radiactivo (p. ej., coloide de azufre de tecnecio99m) se considera seguro, pero no se recomienda el uso de azul de isosulfán o azul de metileno.

No se hace mayor referencia a la tecnología a evaluar.

4.2 Guías de Práctica Clínica

No se encontraron guías de práctica clínica que expusiesen un tipo específico de colorante azul. Se presenta la información de las guías de práctica clínica encontradas acerca del uso de colorantes azules como parte de la técnica de BGC:

1. Cáncer de mama primario - **European Society for Medical Oncology (2015)[29]**

   La BGC en lugar de la eliminación completa de los ganglios, ahora se acepta como el tratamiento estándar para la estadificación axilar en el cáncer de mama temprano con ganglios negativos clínicamente [II, A], a menos que se demuestre la afectación de los ganglios axilares en una biopsia guiada por ecografía. Con la formación adecuada

[27] Troyan S. Sentinel Lymph Node Biopsy for Breast Cancer. DYNAMED. Accedido el 30 de marzo 2022. Disponible en: https://www.dynamed.com/evaluation/sentinel-lymph-node-biopsy-for-breast-cancer
[28] BMJ Best Practice. Primary invasive breast cancer. Fecha de acceso: Marzo 2022. Disponible en: www. bestpractice.bmj.com
[29] Senkus E, Kyriakides S, Ohno S, Penault-Llorca F, Poortmans P, Rutgers E, Zackrisson S, Cardoso F; ESMO Guidelines Committee. Primary breast cancer: ESMO Clinical Practice Guidelines for diagnosis, treatment and follow-up. Ann Oncol. 2015 Sep;26 Suppl 5:v8-30.

en la técnica dual de fluorescencia con radiocoloide/tinción azul o verde de indocianina, se pueden lograr altas tasas de identificación (más del 97 %), tasas bajas de falsos negativos y tasas favorables de recurrencia axilar después de la BSGC. La BGC ofrece menos morbilidad en términos de rigidez del hombro e hinchazón del brazo y permite una estancia hospitalaria reducida [I, A]

No se hace referencia a un tipo especial de colorante azul.

2. Recomendaciones para la estadificación y el manejo de la axila en el cáncer de mama temprano (operable) – **NBOCC (Australia, 2011)**[30]

   Respecto a la técnica de la biopsia de ganglio centinela hace referencia a la guía del año 2008, en la cual se menciona lo siguiente:
   - Siempre que sea posible, se debe utilizar el mapeo linfático con linfogammagrafía preoperatoria en combinación con el uso intraoperatorio de la sonda gamma y el colorante azul para localizar el ganglio centinela (LOE II).
   - Cuando la técnica combinada no esté disponible o no sea adecuada, el uso de colorante azul es una opción adecuada cuando no hay instalaciones nucleares disponibles; sin embargo, la técnica y los resultados de la biopsia del ganglio centinela del cirujano individual deben ser auditados. (LOE II).

3. Uso de colorante azul para biopsia de ganglio linfático centinela - **Asociación de Cirugía de Mama en la Asociación Británica de Oncología Quirúrgica (2009)**[31]

   En el Reino Unido, la BGC se localiza con éxito en el 99 % de los pacientes mediante una técnica combinada de nanocoloide marcado radiactivo (TcM99m) y 2 ml de colorante azul Patent V diluido inyectado en la mama (Programa NEW START). La BGC que utiliza el protocolo de localización dual basados en el estudio clínico aleatorizado de Hung y colaboradores (2005).

4. Tratamiento quirúrgico de cáncer de mama - **Sociedad Japonesa de Cáncer de Mama (2015)**[32]

   Aunque la combinación de isótopo radioactivo y colorante azul mostró una tasa de identificación superior a cualquiera de los métodos solos, la BGC se puede realizar solo con colorante azul (Grado B).

5. RESUMEN DE LA EVIDENCIA COMPARATIVA EN EFICACIA/EFECTIVIDAD

5.1 Revisiones Sistemáticas

Solo se encontró un meta-análisis (**Peek, 2017**)[33] que indicó los resultados por separado de los colorantes azules utilizados en la biopsia de ganglios centinela en cáncer de mama. De los 1,698 pacientes con ganglios comprometidos, 555/2,433 pacientes (22,8%) fueron

[30] NBOCC, Recommendations for staging and managing the axilla, 2011. Accedido el 30 de marzo 2022. Disponible en: https://guidelines.canceraustralia.gov.au/guidelines/axilla_early/
[31] Association of Breast Surgery Guidelines. Use of Blue dye for SLNB 2009. Accedido el 30 de marzo del 2022. Disponible en: https://associationofbreastsurgery.org.uk/media/63463/abs-guidelines-use-of-blue-dye-for-snlb-2009.pdf
[32] Jinno H, Inokuchi M, Ito T, Kitamura K, Kutomi G, Sakai T, Kijima Y, Wada N, Ito Y, Mukai H. The Japanese Breast Cancer Society clinical practice guideline for surgical treatment of breast cancer, 2015 edition. Breast Cancer. 2016 May;23(3):367-77. doi: 10.1007/s12282-016-0671-x. Epub 2016 Feb 26. PMID: 26921084.
[33] Peek MC, Charalampoudis P, Anninga B, Baker R, Douek M. Blue dye for identification of sentinel nodes in breast cancer and malignant melanoma: a systematic review and meta-analysis. Future Oncol. 2017 Feb;13(5):455-467.

tratados con azul de isosulfán, 192/726 pacientes (26,4%) fueron tratados con azul de metileno y 831/2,322 pacientes (35,8%) fueron tratados con Patent Blue V.

- La tasa de identificación de la técnica combinada fue del 95,0 ± 5,6% (82-100%) y con colorante azul del 85,9 ± 9,8% (65-98%; Tablas 4 y 5)
- La tasa de identificación por tipo de colorante azul utilizado fue 83,2 ± 10,3 % (65–96 %) con Patent Blue V, 92,7 ± 8,4 % (83–98 %) con azul de metileno y 86,7 ± 9,3% (73-98%) con azul de isosulfán.
- La combinación de colorante azul con radioisótopo mostró una tasa de identificación de 94,7 ± 5,6 % (83–100 %) con Patent Blue V, 97,7 ± 2,3 % (94–100 %) con azul de metileno y 93,4 ± 7,0% (82–100%) con azul de isosulfán.
- Al establecer los efectos aleatorios en cero, parece que los tintes azules difieren en la probabilidad de identificar un nodo, teniendo el azul de metileno una mayor probabilidad que el azul patente V (p = 0,01).
- La inclusión de efectos aleatorios para el radioisótopo y el colorante azul muestra que no hay evidencia de que los tres colorantes azules difieran en la probabilidad de identificar un nodo, con probabilidades (± error estándar [IC 95 %]) de 0,95 ± 0,01 (0,93–0,96), 0,95 ± 0,01 (0,93–0,96) y 0,94 ± 0,01 (0,93–0,96) para azul de isosulfán, azul de metileno y azul patente V, respectivamente.
- La probabilidad media de que el radioisótopo detecte nodos que no han sido detectados por el colorante azul es de 0,61 ± 0,04 (0,55–0,68).
- La tasa de identificación cuando se utilizó colorante azul solo fue del 85,3 ± 10,2 % (65–98 %) en los estudios de mama. La adición de radioisótopos da tasas de identificación de 94,2 ± 5,7 % (82–100 %).

Tabla 4. Ensayos únicos de tasa de recuperación de ganglios linfáticos, tasa de identificación y tasa de falsos negativos de los estudios incluidos

Study (year)	Identification rate				Lymph node retrieval rate per patient (mean)				False-negative rate, n (%)			Ref.
	Total	Combined	Dye alone	Other	Total	Combined	Dye alone	Other	Total	Combined	Dye alone	
Bostick *et al.* (1997)	93%[†]	96%	92%	N/A	1.4[†]	1.4	1.4	–	–	–	–	[32]
Degnim *et al.* (2005)	99%[†]	100%	98%	N/A	2.4[†]	–	–	–	–	1 (0)	69 (15)	[36]
Ikeda *et al.* (2000)	78%	82%	90%	53%	2.0	2.0	2.1	1.7	2 (11)	1 (10)	1 (11)	[42]
Mamounas *et al.* (2005)	85%	88%	78%	89%	–	–	–	–	–	– (9.3)	– (14)	[44]
Morrow *et al.* (1999)	79%	86%	73%	N/A	1.8	1.9	1.8	–	–	–	–	[46]
Nathanson *et al.* (2007)	93%[†]	96%	89%	N/A	1.7[†]	–	–	–	–	–	–	[47]
Coskun *et al.* (2012)	90%	98%	83%	N/A	1.7	1.6	1.6	–	7 (11)	2 (6)	5 (16)	[34]
D'Eredita *et al.* (2006)	96%	96%	98%	N/A	1.7	1.6	1.9	–	3 (2)	3 (2)	0 (0)	[37]
Varghese *et al.* (2007)	98%	99%	97%	N/A	–	2.5	1.5	–	10 (4)	5 (4)	5 (4)	[50]
Canavese *et al.* (2000)	80%	92%	65%	N/A	1.2[†]	1.3	1.1	–	5 (17)	2 (13)	3 (23)	[33]
Cserni *et al.* (2002)	92%	100%	87%	N/A	1.4	1.3	1.4	–	8 (8)	1 (3)	7 (9)	[35]
Elmadahm *et al.* (2015)	–	96%	86%	N/A	–	1.7[‡]	1.0[‡]	–	–	–	–	[38]
Gipponi *et al.* (2004)	98%	100%	90%	N/A	1.8	1.9	1.4	–	–	11 (33)	–	[40]
Hung *et al.* (2005)	93%	100%	86%	N/A	2.0	2.1	1.8	–	1 (2)	0 (0)	1 (5)	[41]
Meyer-Rochaw *et al.* (2003)	93%	98%	90%	N/A	–	–	–	–	3 (6)	2 (9)	1 (4)	[45]
Noguchi *et al.* (1999)	88%	96%	81%	N/A	2.5	–	–	–	–	–	–	[51]
Radovanovic *et al.* (2004)	78%	83%	68%	N/A	1.6	1.6	1.7	–	5 (8)	2 (5)	3 (18)	[48]
Syme *et al.* (2005)	90%[†]	89%	96%	25%	–	1.8	1.3	–	7 (7)	2 (3)	5 (21)	[49]

[†]Per procedure instead of per patient.
[‡]Median.
BCS: Breast-conserving surgery; ISO: Iso-sulfan blue; MB: Methylene blue; N/A: Not applicable; PB: Patent Blue V; RI: Radioisotope; Tc: TcM99m.

Tabla 5. Ensayos comparativos, tasa de recuperación de ganglios linfáticos, tasa de identificación y tasa de falsos negativos de los estudios incluidos.

Study (year)	Identification rate (patients)			Lymph node retrieval rate per patient (mean)			False-negative rate, n (%)			Ref.
	Total	*Combined (dye1)*	*Combined (dye 2)*	*Total*	*Combined (dye 1)*	*Combined (dye 2)*	*Total*	*Combined*	*Dye alone*	
Blessing *et al.* (2002)	99% (197/199)	99% (111/112)	99% (86/87)	1.8	1.9	1.8	–	–	–	[24]
Fattahi *et al.* (2014)	94% (292/312)	94% (147/156)	93% (145/156)	–	–	–	–	–	–	[39]
Liu *et al.* (2008)	100% (159/159)	100% (89/89)	100% (70/70)	2.8	–	–	–	–	–	[43]

Tasa de recuperación de ganglios linfáticos por paciente

- La tasa media de recuperación de ganglios linfáticos por paciente fue de 1,8 ± 0,3 ganglios (1,3–2,5 ganglios) para la técnica combinada, mientras que con el colorante azul solo fue de 1,6 ± 0,3 ganglios (1,1–2,1 ganglios; Tablas 4 y 5).
- El estudio combinó los resultados de recuperación de ganglios tanto en cáncer de mama como en melanoma. Por tipo de colorante azul, la tasa media de recuperación de ganglios linfáticos por paciente fue de 1,5 ± 0,3 ganglios (1,1–1,8 ganglios) con Patent Blue V, 1,7 ± 0,2 ganglios (1,5–1,9 nodos) con azul de metileno y 1,8 ± 0,4 nodos (1,4–2,1 nodos) con azul de isosulfán.
- Cuando se combinó con radioisótopo, la tasa media de recuperación de ganglios linfáticos por paciente fue de 1,7 ± 0,3 ganglios (1,3–2,1 ganglios) con Patent Blue V, 1,9 ± 0,4 ganglios (1,6–2,5 ganglios) con azul de metileno y 1,8 ± 0,3 nodos (1,4–2,0 nodos) con azul de isosulfán.
- Las tasas de recuperación de ganglios fueron 1,6 ± 0,3 ganglios (1,1–2,1 ganglios) para los estudios de mama y 1,4 ± 0,0 con los estudios

de melanoma con colorante azul solo y 1,8 ± 0,3 ganglios (1,3–2,5 ganglios) versus 1,7 ± 0,4 ganglios (1,4– 1,9 nodos) con colorante azul y radioisótopo, respectivamente.

Tasa de falsos negativos

- En cáncer de mama, la tasa media de falsos negativos (ganglios afectados no detectados durante la BGC pero con limpieza de los ganglios axilares) de la técnica de tinción azul sola fue del 11,5 ± 7,4 % (0–23 %). Para la técnica combinada, la tasa media de falsos negativos fue del 7,5 ± 8,7 % (0–33 %).
- Separando los resultados según los colorantes azules, todos en cáncer de mama, la tasa media de falsos negativos para Patent Blue V fue 13,2 ± 8,4 % (4–23 %), azul de metileno 6,4 ± 8,2 % (4 –16%) y azul de isosulfán 13,3 ± 2,0% (11–15%).
- Con efectos aleatorios se ve que las probabilidades de un falso negativo para el azul de isosulfán y el azul patente V difieren significativamente del azul de metileno. Por lo tanto, el azul de metileno tiene significativamente menos nódulos falsos negativos que cualquiera de los otros colorantes azules, con probabilidades de 0,08 ± 0,02 (0,03–0,11), 0,03 ± 0,01 (0,01–0,05) y 0,06 ± 0,02 (0,02–0,08) para azul de isosulfán, azul de metileno y azul patente V respectivamente. La probabilidad media de un nódulo falso negativo con radioisótopo es de 0,52 ± 0,11 (0,18–0,74).
- Los colorantes azules solos tienen probabilidades de 0,15 ± 0,02 (0,12–0,02), 0,05 ± 0,01 (0,03–0,08) y 0,11 ± 0,02 (0,07–0,16), respectivamente. Los estudios de mama con colorante azul solo tuvieron una tasa de falsos negativos de 11,5 ± 7,4 % (0–23 %).
- Con la adición de radioisótopo, la tasa de falsos negativos fue del 5,4 ± 4,0 % (0–13 %) para mama.

5.2 Ensayos Clínicos Controlados

Un total de 08 estudios no incluidos en el meta-análisis previamente descrito evaluaron el uso de Patent Blue V como parte de la técnica de biopsia de ganglios centinela.

Mariani et al, 2000[34]

De un grupo de 284 pacientes considerados para este análisis, el GC se identificó con éxito mediante el procedimiento combinado radioisotópico y la técnica de colorante Patent-Blue en 278/284 casos (97,9%). La técnica de colorante Patent-Blue sola identificó menos GC que el procedimiento radioisotópico solo (56,3 % frente a 97,2 %). En conclusión, la adición del colorante Patent-Blue mejoró mínimamente la identificación intraquirúrgica del GC.

Canavese et al, 2001[35]

[34] Mariani G, Villa G, Gipponi M, et al. Mapping sentinel lymph node in breast cancer by combined lymphoscintigraphy, blue-dye, and intraoperative gamma-probe. Cancer Biother Radiopharm. 2000;15(3):245-252.
[35] Canavese G, Gipponi M, Catturich A, et al. Technical issues and pathologic implications of sentinel lymph node biopsy in early-stage breast cancer patients. J Surg Oncol. 2001;77(2):81-87.

El estudio presentó como parte de sus objetivos el evaluar la viabilidad de la identificación de nódulos linfáticos centinela (sN) con un enfoque combinado (cartografía linfática con colorante azul vital y cirugía radioguiada, RGS) y la contribución específica de cualquiera de las técnicas a la detección de nódulos linfáticos centinela. Los datos presentados en el estudio fueron actualizados en el año 2004 por **Gipponi[36] y col**.

Desde octubre de 1997 hasta junio de 2001, 334 pacientes con carcinoma mamario invasivo en etapa temprana (T1–2 N0 M0) se sometieron a una BGC; la edad media de los pacientes fue de 61,5 años (rango, 39-75 años). Los GC se identificaron en 326 de 334 pacientes (97,6%). La tasa de falsos negativos del 8,6%, el valor predictivo negativo fue del 94,5 % (156/165) y la precisión fue del 96,5 % (252/261). En cuanto a la contribución específica de las dos técnicas diferentes utilizadas en la identificación de los ganglios centinela, la tasa de detección fue del 73,8% (113/153) con Patent Blue-V, del 94,1% (144/153) con cirugía radioguiada y del 98,7% (151/153) con Patent Blue-V combinado con cirugía radioguiada (P < 0,001).

Cabe destacar que siempre que se identificó la sN, la predicción del estado de los ganglios linfáticos axilares fue notablemente similar (93–95 % de sensibilidad; 100 % de especificidad; 95–97 % de valor predictivo negativo y 97–98 % de precisión) cualquiera de los tres procedimientos fue adoptado (Patent Blue-V solo, RGS solo o Patent Blue-V y RGS combinados).

Peintinger et al, 2005[37]

Los autores evaluaron el modelo de una unidad supervisora de cáncer de mama para mejorar la garantía de calidad en el tratamiento de pacientes con cáncer de mama.

Se realizaron un total de 76 BGC seguidas de disección axilar de nivel I/II en un hospital general utilizando solo patente azul V. La selección de pacientes, la información técnica, la documentación, el examen anatomopatológico del ganglio linfático centinela (GC) y la formación quirúrgica estuvieron a cargo de la unidad supervisora de cáncer de mama. En 73 de 76 BGC, la identificación del ganglio centinela fue exitosa. La tasa de falsos negativos fue del 2,7 % y la precisión fue del 98,6 %. Los resultados del procedimiento en el hospital general fueron comparables con los resultados de la unidad supervisora de cáncer de mama.

Kavallaris et al, 2008[38]

Analizaron retrospectivamente la tasa de falsos negativos y la tasa de identificación de la BGC con inyección de colorante azul (azul patente V) en ausencia de coloide radiactivo.

Se incluyeron 214 pacientes con cáncer de mama unifocal clínicamente ganglio negativo de hasta 3 cm de tamaño que se sometieron a BGC seguida de DGLA. Patent Blue V se inyectó en el sitio SA en los 214 pacientes (120 subareolar, SA, y 94 peritumoral, PT.

[36] Gipponi M, Bassetti C, Canavese G, et al. Sentinel lymph node as a new marker for therapeutic planning in breast cancer patients. J Surg Oncol. 2004;85(3):102-111
[37] Peintinger F, Reitsamer R, Ralph G. Implementation of sentinel lymph node biopsy with blue dye outside a specialized center: Can we improve quality assurance? Breast J. 2005;11(2):103-107.
[38] Kavallaris A, Camara O, Runnebaum IB. Subareolar blue dye only injection sentinel lymph node biopsy could reduce the numbers of standard axillary lymph node dissection in environments without access to nuclear medicine. J Cancer Res Clin Oncol. 2008;134(6):667-672.

Treinta y siete (31%) pacientes en el grupo SA y 28 (29,8%) en el grupo PT fueron ganglios positivos por DGLA. El número medio de GC identificados fue de 3,1 en el grupo SA y de 1,6 en el grupo PT. La tasa de identificación de nódulos centinela fue del 91,7 % para el grupo SA y del 80,9 % para el grupo PT (P = 0,017). La tasa de falsos negativos fue del 3,6% en el grupo SA y del 11,8% en el grupo PT (P = 0,032).

El estudio mostró una tasa aceptablemente baja de falsos negativos para la inyección de colorante azul SA solamente y confirma la mayor tasa de identificación de la localización SA frente a la PT.

Cheung et al, 2009[39]

La tasa de identificación del ganglio centinela fue del 83,3% (65 de 78 pacientes). Un total de 27 pacientes tenían verdadero positivo, 30 pacientes tenían verdadero negativo y 8 pacientes tenían falso negativo SLNB. La tasa de falsos negativos fue del 10,3 %, con una tasa de precisión general del 73,1 % (57 de 78 pacientes).

Hirano et al, 2012[40]

Entre 2005 y 2010, un total de 501 pacientes fueron intervenidos. La detección del ganglio centinela (GC) se realizó con azul de sulfán (SB) solo hasta 2008 y con una combinación de SB e imágenes de fluorescencia verde de indocianina (ICG-FI) desde 2009. Se inyectaron ICG 5 mg y SB 15 mg en la región subareolar y se obtuvo FI por un dispositivo de imágenes de fluorescencia.

Se realizó la BGC en 393 pacientes por azul de sulfán solo y en 108 pacientes por una combinación de azul de sulfán e imágenes de fluoresceína. El número medio de GC detectados fue de 1,6 (0-5) para azul de sulfán solo y 2,2 (1-6) para el método combinado.

La tasa de identificación de GC fue del 95,7 % para azul de sulfán solo y del 100 % para el método combinado, de modo que la combinación fue significativamente superior a azul de sulfán en términos de tasa de identificación (p = 0,0037).

Peek et al, 2016[41]

Se analizaron los datos clínicos e histológicos de pacientes sometidos a BGC entre marzo de 2014 y abril de 2015. Un total de 208 pacientes se sometieron a BGC y 160 pacientes (342 ganglios) con notas de operación completas estuvieron disponibles para el análisis final. La tasa de identificación con la técnica combinada fue del 98,8 % (n = 158/160), con colorante azul patente solo del 92,5 % (n = 148/160) y con radioisótopo solo del 97,5 % (n = 156/160). Un total de 76,9% (263/342) de los nodos eran radiactivos y azules, 15,5%

[39] Cheung TT, Suen DTK, Kwong A. Is sentinel lymph node biopsy after neoadjuvant chemotherapy feasible in Chinese patients with invasive breast cancers? ANZ J Surg. 2009;79(10):719-723.
[40] Hirano A, Kamimura M, Ogura K, et al. A comparison of indocyanine green fluorescence imaging plus blue dye and blue dye alone for sentinel node navigation surgery in breast cancer patients. Ann Surg Oncol. 2012;19(13):4112-4116
[41] Peek MCL, Kovacs T, Baker R, Hamed H, Kothari A, Douek M. Is blue dye still required during sentinel lymph node biopsy for breast cancer? Ecancermedicalscience. 2016;10(674):1-10

(53/342) solo radiactivos y 2,3% (8/342) solo azules, 5,3% (18/342) no eran ni radiactivos ni azules.

6. RESUMEN DE LA EVIDENCIA COMPARATIVA EN SEGURIDAD

6.1 Revisiones Sistemáticas y Meta-Análisis

En el meta-análisis de **Peek (2017)**[42] se documentaron los eventos adversos en cinco estudios. Tres estudios no informaron eventos adversos y dos estudios informaron reacciones alérgicas en el 0,2% (3/1824, Patent Blue V, inyección peritumoral de 2–5 ml), inflamación local en el sitio de inyección en 0,3% (6/1824, cinco azules de metileno y uno Patent Blue V, inyección subareolar de 1-2 ml) y decoloración de la piel en 3,2% (59/1824, 22 azules de metileno y 37 Patent Blue V, inyección subareolar de 1-2 ml). La recurrencia del tumor se documentó en tres estudios, de los cuales dos estudios no encontraron ninguna recurrencia y un estudio informó sobre la recurrencia en el 1,4 % (9/644).

6.2 Ensayos Clínicos Controlados

De los ensayos clínicos adicionales encontrados, solo dos ensayos reportaron eventos adversos, **Hirano y col. (2012)** reportaron que no se encontraron eventos adversos y el estudio de **Peek (2016)** reportó la ausencia de eventos adversos serios, describiendo seis casos de tinción con colorante azul, lo que sugiere que no se informa eventos adversos con la tinción colorante azul ya que a menudo es asintomática.

No obstante, en la serie de casos presentada por **Montgomery y col (2002)**[43] se reportan un total de 35 casos de reacciones adversas asociadas al tratamiento con azul patente, llevando ello a una incidencia de 1.8% de eventos adversos.

Tabla 6. Reacciones adversas reportadas en reportes de casos.

Series	Reaction	Total	Incidence	Grade
Patent blue				
Mortazavi and Burrows (5)	3	120	2.5%	2/3
Biran and Hochman (7)	1	160	0.6%	3
Castellino et al. (8)	4	659	0.6%	1
Kalimo et al. (4)	27	1001	2.7%	—[a]
Total	35	1940	1.8%	

6.3 Estudios observacionales

No se encontraron estudios observaciones de farmacovigilancia intensiva que evaluasen el medicamento azul patente.

6.4 Centro Nacional de Farmacovigilancia y Tecnovigilancia (CENAFyT)[44]

[42] Peek MC, Charalampoudis P, Anninga B, Baker R, Douek M. Blue dye for identification of sentinel nodes in breast cancer and malignant melanoma: a systematic review and meta-analysis. Future Oncol. 2017 Feb;13(5):455-467.
[43] Montgomery LL, Thorne AC, Van Zee KJ, Fey J, Heerdt AS, Gemignani M, Port E, Petrek J, Cody HS 3rd, Borgen PI. Isosulfan blue dye reactions during sentinel lymph node mapping for breast cancer. Anesth Analg. 2002 Aug;95(2):385-8,
[44] Centro Nacional de Farmacovigilancia y Tecnovigilancia. DIGEMID. MINSA. [Internet]. [Fecha de consulta: Mar 2022]. Disponible en: https://www.who-umc.org/vigibase/vigilyze/

El CENAFyT, a enero de 2022, no tiene registrados reportes de reacciones adversas asociadas al principio activo azul patente en la base de datos nacional de farmacovigilancia.

6.5 VigiAccess[45]

En la base de datos VigiAccess de la Organización Mundial de Salud (OMS) indica que, desde 1988 hasta el 2022, se recuperaron un total de 200 registros para azul de sulfán que reportaron un total de 393 tipos de sospechas de reacciones adversas al medicamento, divididos de la siguiente forma:

Tabla 7. Reacciones adversas reportadas por VigiAccess

Nº	WHO-ART TERMINOLOGY	Cantidad
1	Blood and lymphatic system disorders	3
2	Cardiac disorders	18
3	Ear and labyrinth disorders	1
4	Eye disorders	5
5	Gastrointestinal disorders	6
6	**General disorders and administration site conditions**	**51**
7	**Immune system disorders**	**84**
8	Infections and infestations	3
9	Injury, poisoning and procedural complications	3
10	Investigations	12
11	Metabolism and nutrition disorders	1
12	Musculoskeletal and connective tissue disorders	1
13	Nervous system disorders	17
14	Renal and urinary disorders	1
15	Respiratory, thoracic and mediastinal disorders	31
16	**Skin and subcutaneous tissue disorders**	**114**
17	Vascular disorders	42
	TOTAL DE REGISTROS	**393**

[45] WHO. Uppsala Monitoring Centre. Pravastatin. En: VigiAccess [Internet]. [Fecha de consulta: 30 Mar 2022]. Disponible en: http://www.vigiaccess.org/

6.6 Eudrovigilancia[46]

En la base de datos EudroVigilance de la Agencia Europea de Medicamentos indica que, hasta el 03 de abril del 2022, se reportaron 1,099 casos de sospecha de reacciones adversas para azul patente V, divididos de la siguiente forma:

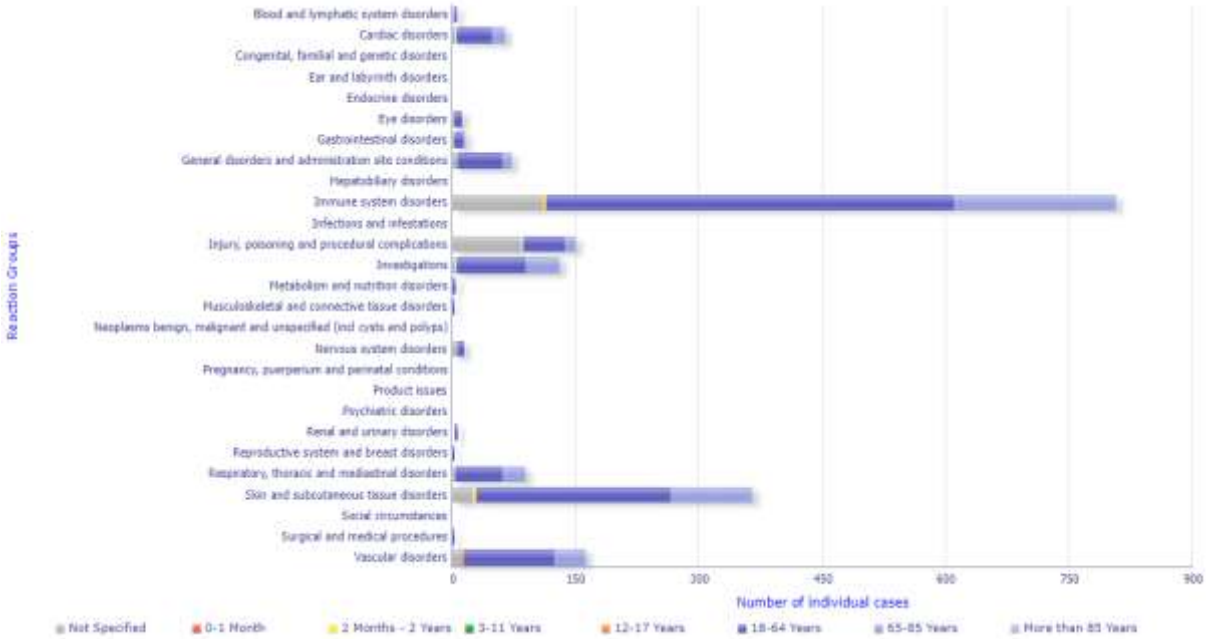

Figura 3. Sospechas de reacciones adversas a azul patente V según EudraVigilance

7. DATOS DE CONSUMO

Durante el período marzo 2021 a febrero 2022, el consumo de azul patente V reportado por los establecimientos de salud del Ministerio de Salud en unidades fue:

PRODUCTO FARMACEUTICO	UNIDAD DE MANEJO	PERIODO MAR 2021 - FEB 2022
		UNIDADES CONSUMIDAS
Azul patente V	INY	446

Mientras que el consumo en pacientes del Seguro Social de Salud durante el período enero – diciembre 2021 fue de:

DENOMINACIÓN SEGÚN DCI	ESPECIFICACIONES TÉCNICAS	UNIDAD DE MANEJO	ENE–DIC 2020	ENE–DIC 2021

[46] EMA. EudraVigilance. Blue Dye V. En: Base de datos Europea de Informes de presuntas reacciones adversas. [Internet]. [Fecha de consulta: 05 Abr 2022]. Disponible en: https://www.adrreports.eu/en/search_subst.html#

Azul patente V	2. 5%	INY	276	447

La disponibilidad del medicamento reportado por los establecimientos de salud del Ministerio de Salud a través de SISMED[47], actualizada al 30 de marzo de 2022, reporta que hay disponibilidad de este producto farmacéutico en los establecimientos farmacéuticos públicos del MINSA (INEN, IREN Centro y Hospital María Auxiliadora).

8. RESUMEN DE LA EVIDENCIA DE COSTOS

Para el análisis se consideró los costos comparados y reportados por el Seguro Social de Salud a DIGEMID.

Reporte de Precio de Medicamento

Código SAP	Producto Farmacéutico	Unidad de manejo	2021
			Precio promedio por unidad (S/.)
010950063	Azul Patente V 2.5%	INY	275.00

Costo tratamiento por paciente

Medicamento	Dosis	Costo unitario S/.	Cantidad tratamiento	Costo tratamiento/mes/ paciente S/.	Costo tratamiento/año/ paciente S/.
Azul patente V 2.5% Inyectable	Única	275.00	1	275.00	275.00

[47] MINSA. SISMED. Azul Patente. En: Disponibilidad de productos farmacéuticos. [Internet]. [Fecha de actualización: 30 Mar 2022; Fecha de consulta: Mar 2022]. Disponible en: https://appsalud.minsa.gob.pe/portal_sismed/

9. RESUMEN

- Dentro de los factores pronósticos más importantes en pacientes con cáncer de mama se encuentra el estado de los ganglios linfáticos axilares. El análisis histopatológico de los ganglios extraídos mediante cirugía ayuda a identificar la presencia de metástasis; y así tomar una decisión sobre el tratamiento a seguir. Por este motivo, la biopsia del ganglio centinela es considerado el factor pronóstico más importante del cáncer de mama.
- El azul patente viaja libremente en los linfáticos mamarios y permite la estadificación de forma alternativa menos invasiva. El azul patente forma un complejo con la albúmina que será recogido por los vasos linfáticos aferentes regionales para identificar los ganglios linfáticos centinela.
- Azul patente V (azul sulfan) no se encuentra aprobado en FDA, sí tiene aprobación en EMA Cuenta con 01 registro sanitario vigente en Perú.
- Azul patente V (azul sulfan) no se encuentra incluido dentro de la Lista Modelo de Medicamentos Esenciales de la OMS.
- El sumario UpToDate indica que la biopsia del ganglio centinela (BGC) se puede realizar con el colorante azul, el coloide radiactivo o ambos marcadores; la elección está determinada por el cirujano y la preferencia institucional. Los resultados reportados sobre el uso combinado de coloide radiactivo y colorante azul parecen ser complementarios y evidencian una minimización la tasa de falsos negativos en la mayoría
- DynaMed indica que la tasa de identificación de ganglio centinela es > 97 %, con un bajo número de falsos negativos y tasas aceptables de recurrencia, si un médico con experiencia en estas técnicas realiza una doble fluorescencia con radiocoloide/tinción azul o verde de indocianina.
- Las guías de práctica clínica recomiendan que la BGC se acepta como el tratamiento estándar para la estadificación axilar en el cáncer de mama temprano con ganglios negativos clínicamente y que con la formación adecuada en la técnica dual de fluorescencia con radiocoloide/tinción azul o verde de indocianina, se pueden lograr altas tasas de identificación (más del 97 %), tasas bajas de falsos negativos y tasas favorables de recurrencia axilar.
- El meta-análisis de Peek (2017) indicó que, al establecer los efectos aleatorios en cero, parece que los tintes azules difieren en la probabilidad de identificar un nodo, teniendo el azul de metileno una mayor probabilidad que el azul patente V (p = 0,01). La inclusión de efectos aleatorios para el radioisótopo y el colorante azul muestra que no hay evidencia de que los tres colorantes azules difieran en la probabilidad de identificar un nodo, con probabilidades (± error estándar [IC del 95 %]) de 0,95 ± 0,01 (0,93–0,96), 0,95 ± 0,01 (0,93–0,96) y 0,94 ± 0,01 (0,93–0,96) para azul de isosulfán, azul de metileno y azul patente V, respectivamente.
- Diferentes estudios muestran que la tasa de identificación del ganglio centinela con azul patente V, varía entre un 57% a 83,3%. Algunos estudios no encuentran diferencia estadística en grupos que usaron o no usaron el tinte azul para la identificación del GC.
- La tasa de eventos adversos reportados en los estudios es menor al 2%. El CENAFyT no tiene registro de reacciones adversas asociadas al principio activo azul patente V.
- El consumo anual de Azul patente V 2.5% Inyectable en el MINSA fue de 446 unidades, y en el Seguro Social fue de 447 unidades.
- El costo de Azul patente V 2.5% Inyectable por procedimiento asciende a S/. 275 soles.

10. CONCLUSIONES

En base a la revisión y análisis de la evidencia científica respecto al medicamento Azul patente V sódico 2.5% Inyectable para el marcaje de ganglios centinela en cáncer de mama, el Equipo Técnico acuerda **no incluir** el medicamento en el Petitorio Nacional Único de Medicamentos Esenciales (PNUME).

ANEXO Nº 01: Estrategia de búsqueda de la información.

Resumen de Búsqueda

Base de datos	Estrategia/Término de búsqueda	Resultado respuesta pregunta clínica
MEDLINE PUBMED	**Árbol de búsqueda Resultados**	GPC: 4 RS: 1 ECA: 8
	(((((("Rosaniline Dyes"[MeSH Terms]) OR ("sulfan blue"[Supplementary Concept]))) AND ((("Sentinel Lymph Node Biopsy"[MeSH Major Topic]) OR ("Breast Neoplasms"[MeSH Terms])))) *Meta-Analysis, Systematic Review: 3* *Controlled Clinical Trial, Randomized Controlled Trial: 17*	
LILACS	PATENT BLUE "GUEBERT"	
UPTODATE	Sentinel lymph node Resultados: 2	
DYNAMED	Sentinel lymph node Resultados: 1	
BEST PRACTICE	Primary invasive breast cancer Resultados: 1	
BUSQUEDA MANUAL	PATENT BLUE "GUEBERT"	