INFORME TÉCNICO UFURM-DFAU-DIGEMID/MINSA

Proceso:	Proceso de revisión y actualización del Petitorio Nacional Único de Medicamentos Esenciales (PNUME).
Solicitante:	Equipo Técnico para el proceso PNUME

I. DATOS DE LA SOLICITUD

Medicamento solicitado:	Natamicina 0.05% suspensión oftálmica
Institución que lo solicita:	EsSalud
Indicación solicitada:	Queratitis ocasionadas por hongos susceptibles
Número de casos anuales:	
Motivo de la Solicitud:	**Criterios fundamentales:** · Medicamento de eficacia y seguridad demostrada para cubrir un vacío terapéutico importante **Criterios complementarios:** · No especifica

II. DATOS DEL MEDICAMENTO

Denominación Común Internacional:	Natamicina
Formulación propuesta para inclusión	Natamicina 5% solución oftálmica
Verificación de Registro Sanitario[1]:	1 Registros Sanitarios Vigentes
Alternativas en el PNUME[2]:	

III. ESTRATEGIA DE BUSQUEDA DE LA INFORMACIÓN

a. PREGUNTAS CLÍNICA

¿Natamicina 0.05% solución oftálmica es más eficaz y seguro que las alternativas consideradas en el PNUME para el tratamiento de queratititis fungal?

P	Pacientes con queratitis fúngica
I	Natamicina 0.05% solución oftálmica
C	itraconazol 1% clotrimazol 1% ketoconazol 2% Econazole 2% miconazol 1% voriconazol
O	Curación de la ulcera Recuperación de la agudeza visual

[1] SIDIGEMID. Sistema Integrado de la Dirección General de Medicamentos, Insumos y Drogas. Fecha de acceso febrero 2018.
[2] Resolución Ministerial N° 399-2015-MINSA. Documento Técnico: "Petitorio Nacional Único de Medicamentos Esenciales para el Sector Salud" Perú 2015. Fecha de acceso febrero 2018.

b. ESTRATEGIA DE BÚSQUEDA

Tipos de estudios:
La estrategia de búsqueda sistemática de información científica para el desarrollo del presente informe se realizó siguiendo las recomendaciones de la Pirámide jerárquica de la evidencia propuesta por Haynes[3] y se consideró los siguientes estudios:

- Sumarios y guías de práctica clínica.
- Revisiones sistemáticas y/o meta-análisis.
- Ensayos Controlados Aleatorizados (ECA)
- Estudios Observacionales (cohortes, caso y control, descriptivos)

No hubo limitaciones acerca de la fecha de publicación o el idioma para ningún estudio

Fuentes de información:

- De acceso libre
  - Bases de datos: TripDataBase, Pubmed, University of York Centre for Reviews and Dissemination (CDR) The International Network of Agencies for Health Technology Assessment (INHATA), GENESIS, Medscape, Medline, The Cochrane Library, ICI SISMED, SEACE, Observatorio Peruano de Productos Farmacéuticos.
  - Páginas web de la Organización Mundial de la Salud, Organización Panamericana de la Salud, Agencias Reguladoras de Países de Alta Vigilancia Sanitaria, NICE, SIGN y otras páginas (colegios, sociedades, asociaciones, revistas médicas)
- Bases de datos de acceso institucional del Centro Nacional de Documentación e Información de Medicamentos (CENADIM-DIGEMID): DynaMed, UpToDate, BestPractice, Micromedex, Newport, Uppsala Monitoring.

Fecha de búsqueda: La búsqueda sistemática fue realizada hasta setiembre 2018

Términos de Búsqueda: Medline/Pubmed

Considerando la pregunta PICO se construyó una estrategia de búsqueda en Medline/Pubmed. Sin restricciones del idioma. A continuación se detalla la estrategia de búsqueda:

Base de datos	Término de búsqueda	N° de artículos seleccionados
Pubmed	((("Corneal Ulcer"[Mesh]) AND "Keratitis"[Mesh]) AND "Natamycin"[Mesh]) AND "Azoles"[Mesh] Search results Items: 17 Filters activated: Randomized Controlled Trial, Humans. Clear all to show 47 items. ((("Corneal Ulcer"[Mesh]) AND "Keratitis"[Mesh]) AND "Natamycin"[Mesh]) AND "Voriconazole"[Mesh] Search results Items: 17 Filters activated: Randomized Controlled Trial, Humans. Clear all to show 27 items. ((("Corneal Ulcer"[Mesh]) AND "Keratitis"[Mesh]) AND "Natamycin"[Mesh]) AND "Itraconazole"[Mesh]	Prajna NV,2010 Arora R, 2011 FlorCruz 2015

[3] Alper BS, Haynes RB. EBHC pyramid 5.0 for accessing pre appraised evidence and guidance. Evid Based Med. 2016; 21(4):123-5.

	((("Corneal Ulcer"[Mesh]) AND "Keratitis"[Mesh]) AND "Natamycin"[Mesh]) AND "Clotrimazole"[Mesh] Search results Items: 0 Filters activated: Randomized Controlled Trial, Humans. Clear all to show 1 items. ((("Corneal Ulcer"[Mesh]) AND "Keratitis"[Mesh]) AND "Natamycin"[Mesh]) AND "Ketoconazole"[Mesh] Search results Items: 0 Filters activated: Randomized Controlled Trial, Humans. Clear all to show 5 items (((("Corneal Ulcer"[Mesh]) AND "Keratitis"[Mesh]) AND "Natamycin"[Mesh]) AND "Econazole"[Mesh] Search results Items: 0 Filters activated: Randomized Controlled Trial, Humans. Clear all to show 1 items. ((((("Corneal Ulcer"[Mesh]) AND "Keratitis"[Mesh]) AND "Natamycin"[Mesh])) AND "Miconazole"[Mesh] Search results Items: 0 Filters activated: Randomized Controlled Trial, Humans. Clear all to show 1 items.	
Tripdatabase	Corneal Ulcer AND Keratitis AND Natamycin AND Azoles 6 results for Corneal Ulcer AND Keratitis AND Natamycin AND Azoles Corneal Ulcer AND Natamycin AND Azoles 7 results for Corneal Ulcer AND Natamycin AND Azoles Keratitis AND Natamycin AND Azoles 10 results for Keratitis AND Natamycin AND Azoles	
Cochrane	Keratitis fungal AND Natamycin AND voriconazol in Title Abstract Keyword' Cochrane Database of Systematic Reviews 1 Cochrane Reviews 27 trials Corneal Ulcer AND Natamycin AND Azoles Keratitis AND Natamycin AND Azoles 3 Trials matching on 'Keratitis AND Natamycin AND Azoles in Title Abstract Keyword' 0 Cochrane Reviews matching on 'Corneal Ulcer AND Natamycin AND Voricanazole in Title Abstract Keyword'	

IV. INFORMACIÓN QUE SOPORTE LA RELEVANCIA CLÍNICA

QUERATITIS O ULCERA CORNEAL

Es un defecto del epitelio corneal con inflamación o la pérdida subyacente de estroma. Puede ser una emergencia oftalmológica si el daño tisular progresa rápidamente y si no se trata puede llevar a la perforación del ojo con pérdida visual.[4]

QUERATITIS FÚNGICA

Las infecciones fúngicas pueden afectar a diferentes partes del ojo y tejidos perioculares, incluidos el aparato lagrimal, la conjuntiva, los párpados y la órbita ósea. Los sitios más comunes para las infecciones fúngicas del ojo involucran la córnea y la retina o el vítreo. En las últimas décadas ha habido un aumento en los reportes de infecciones fúngicas del ojo. Estos pueden atribuirse principalmente a un mayor conocimiento de la clínica y mejores técnicas de laboratorio, pero también pueden haber sido causados por el uso generalizado de corticosteroides, antibióticos, inmunosupresores, fármacos quimioterapéuticos y dispositivos protésicos oculares.[5]

Etiología

La queratitis fúngica tiene como agente causal a los hongos o levaduras, que pueden penetrar los mecanismos de defensa del cuerpo e invadir la córnea.
Un factor subyacente clave que predispone a la queratitis fúngica, es un epitelio corneal comprometido que puede ser ocasionado por:

- Un trauma ocular, especialmente si un cuerpo extraño que contiene materia vegetal se aloja en la córnea.
- Ojos con sequedad severa,
- Triquiasis (pestañas encarnadas)
- Exposición a la córnea debido a la función del párpado.
- Las erosiones epiteliales, como las que se encuentran en el síndrome de erosión recurrente
- Diversas distrofias corneales hereditarias
- Blefaritis y conjuntivitis pueden aumentar el contacto con microorgnismos

El factor predisponente más común en la queratitis fúngica es el trauma asociado con material vegetal. Otros factores de riesgo incluyen el uso de corticosteroides a largo plazo y pacientes inmunocomprometidos.[6]
Los agentes etiológicos que ocasionan queratitis fungica incluyen:

- Hongos filamentosos
  Aspergillus
  Fusarium,
- levaduras con mayor frecuencia C albicans

Epidemiología

La queratitis fúngica o queratomicosis es relativamente poco común en los países desarrollados. No se han publicado reportes de alta calidad sobre las tasas de incidencia de la enfermedad. En los Estados Unidos, se ha reportado que el número total de casos de queratitis fúngica anualmente es de aproximadamente 1500 (O 'Day 1996). Sin embargo, es más común en países agrícolas y tropicales. En el sur de la Florida, una encuesta de nueve años desde 1968 hasta 1977 reveló que 133 de los 633 casos de

---

[4] Dynamed
[5] FlorCruz NV, Evans JR. Medical interventions for fungal keratitis. Cochrane Database of Systematic Reviews 2015, Issue 4.Art. No.: CD004241. DOI: 10.1002/14651858.CD004241.pub4.
[6] FlorCruz NV, Evans JR. Medical interventions for fungal keratitis. Cochrane Database of Systematic Reviews 2015, Issue 4.Art. No.: CD004241. DOI: 10.1002/14651858.CD004241.pub4.

úlceras corneales eran de origen fúngico (Liesegang 1980). En Filipinas, una encuesta de 25 años sobre microorganismos que ocasionaron queratitis central reveló un total de 430 casos (Valenton 2000).[7]
Los agentes etiológicos más comunes son Fusarium, Aspergillus fumigatus y Aspergillus flavus. En Hyderabad, India, un estudio de 10 años sobre queratitis fúngica mostró 1352 casos probados en cultivo; los agentes etiológicos más comunes incluyeron Fusarium, Aspergillus y Curvularia spp (Gopinathan 2002).
En climas templados los hongos son la causa de queratitis aproximadamente en el 6% de los pacientes, sin embargo este porcentaje es mayor en regiones tropicales. Se ha reportado que en el sur de la India el 32% de las úlceras corneales fueron ocasionadas por hongos mientras que en el este de India fue de 62%.[8]
Aspergillus es la causa más común de queratitis fúngica en todo el mundo. Sin embargo, la epidemiología de la queratitis fúngica es específica del clima. En el sur de los Estados Unidos, las especies de Fusarium son la causa más común de queratitis fúngica, con una incidencia especialmente alta en Florida. En contraste, las especies de Candida y Aspergillus son los patógenos más comunes en el norte de los Estados Unidos.[9]
Existen pocos datos sobre la prevalencia de queratitis fúngica en América Latina en Ciudad de Méxicoes de 9% y en Brasil: 7%. Fusarium spp son los aislamientos más comunes (37%) seguidos de Aspergillus (11%). El trauma, trabajo agrícola, bajos niveles educativos y uso de lentes de contacto son los principales factores de riesgo.[10]

Fisiopatología[11]

Los microorganismos producen diferentes cuadros clínicos según sus toxinas, virulencia, invasividad, capacidad de adherencia y diferencias de cepas.
La úlcera corneal, es la presentación más común de queratitis infecciosa, consiste en un infiltrado estromal y necrosis con un defecto epitelial suprayacente, mientras que la epiteliitis, en forma de defectos epiteliales punteados, dendríticos o geográficos, a menudo se asocia con queratitis viral.
Las córneas sanas son a vasculares, por lo que los mecanismos normales de defensa del huésped incluyen barreras físicas, como el párpado y el epitelio corneal, el recambio de la película lagrimal, así como la IgA y otras macromoléculas solubles presentes en la película lagrimal.
Una vez que ocurre la infección, las células inmunes se reclutan en la córnea a partir de la película lagrimal, la vasculatura limbal y la cámara anterior. Se puede presentar vascularización corneal que facilita la entrada de células inflamatorias y mediadores en el estroma corneal. Los tejidos vecinos también se inflaman típicamente y puede observarse edema de párpado, conjuntivitis, escleritis e iridociclitis (una forma de uveítis anterior) e hipopión (un depósito de células inflamatorias en capas en la cámara anterior) que indica una reacción inflamatoria grave.
Si bien la respuesta inflamatoria puede ayudar a combatir las infecciones, la liberación resultante de enzimas destructivas de los tejidos causa cicatrización de la córnea, necrosis y adelgazamiento que conduce a una disminución de la visión a largo plazo y, en casos graves, a la perforación del globo en el corto plazo.

[7] FlorCruz NV, Evans JR. Medical interventions for fungal keratitis. Cochrane Database of Systematic Reviews 2015, Issue 4.Art. No.: CD004241. DOI: 10.1002/14651858.CD004241.pub4.
[8] BMJ Best Practice. Keratitis. Last updated: Dec 15, 2017
[9] Ross M, Roy H. Fungal Keratitis. Medscape. Updated. Sep 08 2017
[10] American Academy of Ophthalmology. Fungal Keratitis - Latin America. 2016. https://www.aao.org/topic-detail/fungal-keratitis-latin-america
[11] BMJ Best Practice. Keratitis. Last updated: Dec 15, 2017

Diagnostico[12]

Las infecciones fúngicas casi siempre se presentan de manera insidiosa. La infección puede reconocerse en días o semanas y no es raro que el epitelio traumatizado se cure por completo antes de que aparezcan signos de infección. Durante este período latente, el paciente puede estar asintomático sin embargo, en unos pocos días o semanas puede quejarse de molestias, fotofobia y presentar secreción y además está presente un infiltrado persistente en el sitio en el que produjo un trauma superficial que puede aumentar en tamaño y densidad en el tiempo. El epitelio tiende a sanar sobre este foco inflamatorio, aunque puede haber episodios recurrentes de colapso epitelial. La córnea se engrosa levemente y las lesiones pueden desarrollarse periféricas al área focal de la infiltración.

Si no se trata, los signos inflamatorios progresan gradualmente y causan la rotura permanente del epitelio, la ulceración del estroma o la formación de descemetoceles (adelgazamiento de la córnea). La córnea eventualmente se puede perforar y presentar neovascularización como resultado de la inflamación, que puede conducir a una cicatrización severa de la córnea.

Los signos asociados que indican la gravedad de la inflamación incluyen la presencia de hipopión (pus en la cámara anterior) e inyección ciliar. Los hongos pueden invadir el estroma profundo con gran rapidez y pueden acceder a la cámara anterior.

Es importante determinar el agente etiológico de la úlcera corneal. Pueden ocurrir infecciones combinadas con bacterias y hongos o incluso con hongos múltiples. El diagnóstico generalmente se logra raspando el material de la base de la úlcera. Parte de este material es teñido, el resto se cultiva en medios sólidos y líquidos. En casos severos donde el diagnóstico no está claro, puede ser necesario tomar una biopsia corneal más grande.

La aparición de una úlcera puede sugerir su etiología. Márgenes dentados, lesiones satélites y el color no amarillo a menudo se asocian con queratitis fúngica. A pesar de estos indicios, la capacidad de un oftalmólogo para predecir la etiología de una úlcera en función de su apariencia dista mucho de ser perfecta.

Manejo de la Queratitis fúngica

El tratamiento de la queratitis fúngica es principalmente por agentes antifúngicos. La queratoplastia o trasplante de córnea generalmente se reserva para el tratamiento agudo de la perforación corneal y para la rehabilitación visual después de la cicatrización de la córnea.

El número de agentes antifúngicos disponibles para la terapia es poco comparado con el número de patógenos capaces de infectar el ojo. Los agentes antifúngicos actuales se dividen en cuatro grupos:

- Polienos, funcionan uniéndose al ergosterol en la membrana celular del organismo fúngico
- Imidazoles, afectan la formación de la membrana plasmática al afectar al ergosterol a través de la enzima microsomal P-450
- Triazoles
- Pirimidinas fluoradas se transforman en fluorouracilo en la célula y, por lo tanto, bloquean la síntesis de timidina.

Estos medicamentos se pueden administrar por vía tópica, por vía intravenosa u oral y la inyección conjuntival. Los antifúngicos tópicos pueden causar toxicidad como queratitis punteada, quemosis epitelial recurrente. Las inyecciones subconjuntivales son bastante dolorosas y pueden producirse ulceraciones y necrosis del epitelio conjuntival.

[12] FlorCruz NV, Evans JR. Medical interventions for fungal keratitis. Cochrane Database of Systematic Reviews 2015, Issue 4.Art. No.: CD004241. DOI: 10.1002/14651858.CD004241.pub4.

El estándar de oro para el tratamiento de la queratitis fúngica no ha sido identificado debido a la baja incidencia de la enfermedad, es difícil realizar ensayos grandes, especialmente en países desarrollados
La práctica actual en el tratamiento de la queratitis fúngica implica el uso de gotas antimicóticas tópicas como natamicina y anfotericina B. También se están estudiando triazoles recientemente descubiertos como voriconazol y posaconazol.
En los países en desarrollo, donde la incidencia de queratitis fúngica es más alta, los costos y la disponibilidad de estas gotas de polieno pueden ser un problema. Por lo tanto, se han realizado diversos estudios para validar la efectividad de las gotas de clorhexidina como una alternativa económica al tratamiento de la queratitis fúngica. Se ha estudiado la terapia de combinación que usa varios medicamentos antimicóticos.
El uso concomitante de corticosteroides y agentes antifúngicos sigue siendo controvertido.
En India, debido a la falta de disponibilidad y al alto precio de los fármacos antimicóticos, se estudiaron in vitro diferentes agentes antisépticos y revelaron una buena respuesta a la dosis para el gluconato de clorhexidina, mientras que la povidona yodada mostró una buena respuesta en todas las concentraciones. Este estudio inicial fue seguido por un ensayo controlado aleatorizado (ECA) para determinar aún más la efectividad clínica de la clorhexidina en pacientes con queratitis fúngica confirmada.[13]

V. DESCRIPCIÓN DEL MEDICAMENTO A EVALUAR

Natamicina es un antibiótico tetraeno-polieno derivado de Streptomyces natalensis. Posee actividad in vitro contra una variedad de levaduras y hongos filamentosos, que incluyen Candida, Aspergillus, Cephalosporium, Fusarium y Penicillium[14]

a. FARMACODINAMIA

El mecanismo de acción parece ser a través de su unión a la molécula de esterol de la membrana de la célula fúngica. El complejo polienesterol altera la permeabilidad de la membrana para producir el agotamiento de los componentes celulares esenciales. Aunque la actividad contra los hongos está relacionada con la dosis, la natamicina es predominantemente fungicida.

b. FARMACOCINÉTICA

No es efectiva in vitro contra bacterias gram-positivas o gram-negativas.
La administración tópica parece producir concentraciones efectivas de natamicina dentro del estroma corneal pero no en el líquido intraocular. No debe esperarse absorción sistémica después de la administración tópica. Al igual que con otros antibióticos de polieno, la absorción del tracto gastrointestinal es muy pobre. Los estudios en conejos que recibieron natamicina tópica no revelaron ningún compuesto medible en el humor acuoso o el suero, pero la sensibilidad de la medición no fue superior a 2 mg / ml.

VI. TRATAMIENTO

a. SUMARIOS

Uptodate[15]

Las recomendaciones están enfocadas al tratamiento de queratitis por Fusarium, al respecto se sostiene lo siguiente:

[13] FlorCruz NV, Evans JR. Medical interventions for fungal keratitis. Cochrane Database of Systematic Reviews 2015, Issue 4.Art. No.: CD004241. DOI: 10.1002/14651858.CD004241.pub4.
[14] FDA.
[15] Nucci M , Anaissie E Kauffman C,, Thorner A, Treatment and prevention of Fusarium infection UpToDate Nov 2018

El tratamiento de la queratitis por Fusarium es un desafío debido a la susceptibilidad limitada y variable de Fusarium spp a los agentes antifúngicos, a la pobre penetración tisular de los agentes antifúngicos tópicos y a la posible gravedad de la infección por este patógeno, que puede provocar una perforación corneal e incluso endoftalmitis. En un estudio, la queratitis debida a Fusarium solani se asoció con un mayor tiempo de curación y un mal resultado en la agudeza visual mejor corregida en comparación con la no casos F. de solani.
La terapia de primera línea para la queratitis fusarial incluye un agente antimicótico tópico solo o en combinación con medicamentos antimicóticos sistémicos.
Se recomienda la combinación de terapia tópica más terapia sistémica en pacientes inmunocomprometidos y en aquellos con infecciones graves.
La suspensión de natamicina (5 mg / ml) ha sido el fármaco tradicional de elección para el tratamiento tópico, aunque también se han utilizado gotas de anfotericina B (1,5 mg / ml).
Voriconazol tópico está cada vez más favorecido entre los oftalmólogos . Sin embargo, un ensayo aleatorizado que comparó la natamicina tópica con voriconazol tópico para el tratamiento de la queratitis fúngica (el 24,6 por ciento de las cuales fue causada por Fusarium spp) sugirió que la natamicina podría ser más efectiva para curar las úlceras corneales y mejorar la agudeza visual.
Los agentes tópicos deben aplicarse inicialmente cada hora con modificaciones posteriores basadas en la respuesta.
La duración total de la terapia antifúngica depende de la respuesta del paciente, que debe evaluarse con frecuencia mediante exámenes oftalmológicos. Muchos pacientes requieren varios meses de terapia. En un estudio retrospectivo de queratitis fúngica, Fusarium fue el patógeno más común, y se presentó en 29 de 78 ojos (37 por ciento). La duración promedio de la terapia fue de 81 días (rango de 20 días a 1 año). El tiempo de curación, definido como la resolución del infiltrado y la curación epitelial, fue una media de 57 días, pero osciló entre 8 y 300 días.

Dynamed[16]

En este sumario sobre las recomendaciones para el tratamiento de la queratitis fúngica se establece lo siguiente:
La evidencia es insuficiente para recomendar agentes antifúngicos específicos para la queratitis fúngica.
Los corticosteroides están contraindicados en el tratamiento de queratitis fúngica
Se recomienda usar

- Natamicina tópica al 5%: fármaco de elección para la queratitis fúngica filamentosa
- Anfotericina B. Es el fármaco de elección para infecciones por levadura. Las gotas al 0,15% se pueden usar solos o en combinación con natamicina (en casos refractarios)

Los antifúngicos tópicos tienen poca penetración. Puede ser necesario el tratamiento prolongado y desbridamiento frecuente. La resolución puede requerir de 4 a 8 semanas de tratamiento.
Entre los medicamentos antimicóticos incluyen

- Natamicina tópica al 5%
- Anfotericina B. También puede usarse por vía intracameral 5-10 mcg (inyección directa en la cámara anterior) pueden ser una opción para pacientes refractarios a antifúngicos tópicos u orales. Son menos efectivo contra los hongos filamentosos
- Los azoles y la fluocitosina son agentes útiles para úlceras o úlceras avanzadas que no responden a la primera línea de terapia
- Los imidazoles aplicados tópicamente son útiles para infecciones superficiales (penetración corneal deficiente) especialmente debido a Aspergillus

16

Itraconazol 1%
Clotrimazol 1%
Ketoconazol 2%
Econazole 2%
Miconazol 1%

- Fluconazol oral de 200 mg al día alcanza altos niveles de penetración corneal, efectivo contra Candida y Aspergillus
- Voriconazol tiene el espectro más amplio de antifúngicos azoles, buena penetración corneal con administración oral
- Los corticosteroides están contraindicados en la queratitis fúngica.

Best Practice

En este sumario sobre el tratamiento de queratitis fúngica se establece:
El tratamiento de la queratitis micótica generalmente es prolongado y complicado, especialmente porque el tratamiento correcto a menudo se retrasa ya que inicialmente se pasa por alto el diagnóstico.
En una revisión Cochrane no se ha encontrado evidencia de que un antifúngico en particular, o una combinación de antifúngicos, sean más efectivos en el tratamiento de la queratitis fúngica.
Los estudios realizados han mostraron que la natamicina tópica puede ser superior en comparación con voriconazol tópico. Voriconazol oral tiene una penetración corneal alta y se puede utilizar cuando se asocia con inflamación severa o infiltrado estromal > 2 mm, o cuando los medicamentos antimicóticos tópicos resultan ineficaces. Nivel de evidencia [C][17]
En el siguiente cuadro se muestra las recomendaciones sobre el tratamiento en queratitis fúngica.

fungal	1st	topical or oral antifungal therapy
	adjunct	symptom relief (for photophobia and anterior chamber reaction)
	adjunct	pain relief

Entre las opciones farmacológicas para el tratamiento antifúngico tópico se incluyen:

- Opción de primera línea
  Natamicina oftálmica
- Opción de segunda línea
  Voriconazol oftálmico
  Anfotericina B oftálmica
- Opción de tercera línea
  Itraconazol por vía oral
  Neomicina, polimixina B gramicidina oftálmica
  Clotrimazol oftálmico
  Voriconazol por vía oral

[17] BMJ Best Practice. Keratitis. Last updated: Dec 15, 2017

b. GUIAS DE PRÁCTICA CLÍNICA

Sociedad Americana de Enfermedades Infecciosas (IDSA)

En la GPC "*Diagnostico y manejo de Aspergillosis"* (2016)[18], se recomienda tratar la queratitis por Aspergillus.con natamicina tópica al 5% en suspensión oftálmica o tópica voriconazol. (strong recommendation; moderate-quality evidence)
Esta recomendación se basa en evidencia de series de casos y Ensayos clínicos aleatorizados de queratitis fúngica, en los que se observó que voriconazol al 1% solución tópica fue inferior a natamicina, sin embargo en queratitis por Fusarium pareció explicar la mayor parte de la diferencia.
Voriconazol para perfusión, reconstituido con agua al 1%, es una alternativa razonable para la queratitis por Aspergillus. El diagnóstico debe confirmarse mediante frotis y cultivo de raspados corneales. La microscopía confocal y la tomografía de coherencia del segmento anterior son útiles para monitorizar la respuesta terapéutica

Organización Mundial de la Salud (OMS)

En la GPC "*Pautas para el manejo de la úlcera corneal"* (2004)[19] se establece la siguiente recomendación:
No se recomienda el tratamiento antimicótico a menos que haya evidencia de infección por hongos por microscopía o cultivo. La natamicina es el fármaco de primera elección en áreas geográficas donde predominan las especies de fusarium.

c. OTRAS RECOMENDACIONES

Comité de Expertos de la Lista Modelo de Medicamentos Esenciales[20]

El Comité de Expertos recomendó la inclusión de la suspensión oftálmica tópica de natamicina al 5% a la 20va Lista Modelo de Medicamentos Esenciales (2017), en base al beneficio-riesgo favorable para el tratamiento de la queratitis fúngica, de acuerdo a la evidencia consultada.

VII. RESUMEN DE LA EVIDENCIA COMPARATIVA EN EFICACIA/EFECTIVIDAD

REVISIONES SISTEMÁTICAS

FlorCruz N and et al, (2015)[21] realizaron un revisión sistemática Cochrane con la finalidad de evaluar los efectos de diferentes fármacos antimicóticos para el tratamiento de la queratitis fúngica. Se incluyeron 12 ensayos clínicos de los cuales 10 se realizaron en India, uno en Bangladesh y otro en Egipto. Los participantes se asignaron al azar a diferentes fármacos anti fúngicos. Entre las intervenciones farmacologicas evaluadas se incluyeron natamicina tópica al 5% en comparación con voriconazol tópico al 1%. Los resultados de la revisión sistemática fueron los siguientes:
Para la mayoría de las comparaciones los resultados no fueron concluyentes solo un ensayo pequeño fue disponible. La excepción fue la comparación de la natamicina tópica y el voriconazol tópico para los cuales hubo tres ensayos disponibles.
De los tres ensayos que compararon Natamicina con voriconazol se resume los siguientes resultados:

[18] Patterson T, Thompson G, Denning D,Fishman J, and Hadley S. Practice Guidelines for the Diagnosis and Management of Aspergillosis: 2016 Update by the Infectious Diseases Society of America. Clinical Infectious Diseases® 2016;63(4):e1–60
[19] World Health Organization Regional Office for South-East Asia. Guidelines for the Management of at Corneal Ulcer. 2004.
[20] WHO. Report of the WHO Expert Committee, 2017 (including the 20th WHO Model List of Essential Medicines and the 6th Model List of Essential Medicines for Children). WHO Technical Report Series 1006.
[21] FlorCruz NV, Evans JR. Medical interventions for fungal keratitis. Cochrane Database of Systematic Reviews 2015, Issue 4.

- Se observó cura clínica (úlcera curada) en las 15 personas asignadas a natamicina y en 14 de 15 personas asignadas a voriconazol (RR = 1,07 IC 95%: 0,89 a 1,28, evidencia de baja calidad).
- Las personas asignadas al azar a natamicina presentaron mayor probabilidad de cura microbiológica a los seis días (RR 1,64; IC del 95%: 1,38 a 1,94, 299 participantes).
- La media, de las personas asignadas al azar a natamicina presentaron una mejor agudeza visual a los dos o tres meses en comparación con las personas asignadas al azar a voriconazol sin embargo la estimación fue incierta y el intervalo de confianza del 95% incluyo el cero (diferencia media -0.12 log MAR, IC del 95%: - 0,31 a 0,06, 434 participantes), además se observó un menor riesgo de perforación corneal o queratoplastia terapéutica penetrante, o ambas (RR 0,61; IC del 95%: 0,40 a 0,94, 434 participantes, pruebas de alta calidad).
- La evidencia no fue concluyente sobre el tiempo para la cura clínica.
- No se reportó el cumplimiento del tratamiento y la calidad de vida.

En los siguiente forest plot se muestran los resultados de la comparación entre natamicina y voriconazol para la evaluación de mejor agudeza visual corregida.

Figure 4. Forest plot of comparison: 1 Topical natamycin compared to topical voriconazole, outcome: 1.1 Best corrected visual acuity [logMAR].

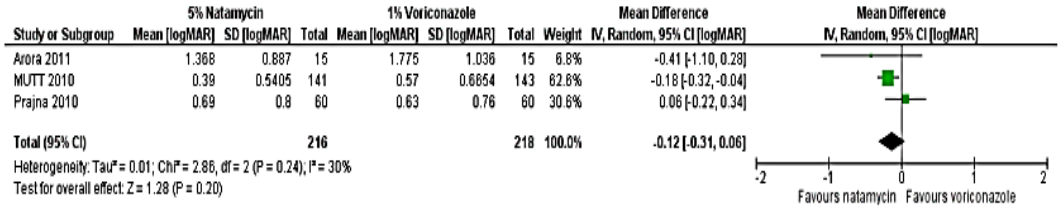

Análisis de subgrupos

En el estudio MUTT 2010 se realizó un análisis de subgrupos sobre la base del tipo de infección por hongos. El efecto de la natamicina frente al voriconazol fue diferente en las personas infectadas con especies de Fusarium en comparación con las infectadas con especies que no son Fusarium. Este análisis de subgrupos no fue preespecificado en esta revisión. En el siguiente cuadro se muestra los resultados del análisis de subgrupos

Outcome measures	Natamycin versus voriconazole in people infected with *Fusarium* species	Natamycin versus voriconazole in people infected with non-*Fusarium* species.
	Effect estimate (95% CI)	Effect estimate (95% CI)
Microbiological cure at 6 days	RR: 2.29 (1.67 to 3.15)	RR 1.33 (1.10 to 1.63)
Time to re-epithelialization	HR: 1.89 (1.21 to 2.93)	HR: 1.00 (0.70 to 1.42)
Best spectacle-corrected visual acuity	RC: 0.41 logMAR (0.61 to 0.20)	RC: 0.02 logMAR (-0.17 to 0.13)
Perforation	OR: 0.06 (0.01 to 0.28)	OR 1.08 (0.48 to 2.43)

Los autores de la revisión establecieron las siguientes conclusiones:

- Existe una variedad de agentes antifúngicos disponibles para el tratamiento de la queratitis fúngica, pero los estudios que los comparan son de calidad variable y generalmente carecen de potencia.
- Los resultados de estos estudios no muestran diferencias clínicas significativas entre las intervenciones heterogéneas, con la excepción de la comparación entre natamicina y voriconazol.
- Las personas que recibieron natamicina tuvieron un menor riesgo de perforación corneal, pero hubo menos pruebas para respaldar un efecto sobre el resultado primario de esta revisión: curación clínica a los dos o tres meses.
- Existe la necesidad de ECA multicéntricos futuros de las intervenciones consideradas en esta revisión que reclutan un número suficiente de participantes para medir los efectos con la precisión adecuada. Los ensayos futuros podrían considerar análisis de subgrupos por tipo de infección fúngica. Las principales medidas de resultado que deben abordarse deben incluir la curación, agudeza visual, efectos adversos graves como la perforación corneal y medidas de resultado informadas por los pacientes, como la calidad de vida.
- Dado que el precio de estos fármacos probablemente sea prohibitivo para los pacientes de las naciones en desarrollo, también se debe examinar la rentabilidad. La búsqueda de una alternativa de tratamiento más barata y efectiva a lo que ya se ha propuesto todavía continúa.

ENSAYOS CLÍNICOS

Prajna V and et al, (2013)[22] realizaron ensayo multicéntrico de fase 3, doble ciego para comparar natamicina tópica con el voriconazol en el tratamiento de queratitis fúngica filamentosa. 368 pacientes fueron asignados al azar a voriconazol (1%) o natamicina (5%), para ser aplicados se aplicó tópicamente cada hora mientras estaban despiertos hasta la reepitelización, luego 4 veces al día durante al menos 3 semanas. La elegibilidad incluyó una úlcera de hongos filamentosa con frotis positivo y una agudeza visual de 20/40 a 20/400. Las principales medidas de resultado primario fue la mejor agudeza visual con corrección de la imagen a los 3 meses; los resultados secundarios incluyeron perforación corneal y / o queratoplastia penetrante terapéutica. Los resultados fueron los siguientes:

- Se seleccionaron 940 pacientes y se reclutaron 323. Los microorganismos causales incluyeron Fusarium (128 pacientes [40%]), Aspergillus (54 pacientes [17%]) y otros hongos filamentosos (141 pacientes [43%]).
- Los casos tratados con natamicina presentaron agudeza visual mejor corregida a los 3 meses que los casos tratados con voriconazol (coeficiente de regresión = −0.18 log MAR; IC del 95%, −0.30 a −0.05; P = .006).
- Los casos tratados con natamicina presentaron menos probabilidades de tener una perforación o requerir una queratoplastia terapéutica penetrante (razón de probabilidad = 0,42; IC del 95%, 0,22 a 0,80; p = 0,009).
- A los casos de Fusarium les fue mejor con natamicina que con voriconazol (coeficiente de regresión = −0.41 logMAR; IC del 95%, −0.61 a −0.20; P

ESTUDIOS OBSERVACIONALES

No se han encontrado estudios observacionales que responda la pregunta clínica

[22] Prajna V, Krishnan T, Mascarenhas J, Rajaraman R and Prajna L, The Mycotic Ulcer Treatment Trial: A Randomized Trial Comparing Natamycin vs Voriconazole The mycotic ulcer treatment trial: a randomized trial comparing natamycin vs voriconazole JAMA Ophthalmol. 2013 Apr; 131(4):422-9

VIII. RESUMEN DE LA EVIDENCIA COMPARATIVA EN SEGURIDAD

REVISIONES SISTEMÁTICAS

En la revisión sistemática realizada por **FlorCruz N and et al, (2015)**[23] se reportó la siguiente información sobre la seguridad de natamicina en comparación con voriconazol.

- En el estudio **MUTT 2010** se reportó que 18/141 (12.8%) de las personas asignadas al azar a natamicina presentaron perforaciones corneales o queratoplastia terapéutica penetrante, o ambas, en comparación con 34/143 (23.8%) en las personas que recibieron voriconazol (RR 0.54; 95% IC 0.32 a 0.90).
- En el estudio de **Arora 2011** uno (de 15) participantes en el grupo de voriconazol presentó na perforación y requirió una terapia con queratoplastia penetrante. Ninguno de los 15 participantes en los grupos de natamicina requirió queratoplastia.
- En el estudio de **Prajna 2010** se observaron nueve perforaciones corneales en el grupo de natamicina y 10 en el grupo de voriconazol (RR 0,90; IC del 95%: 0,39 a 2,06).
- Los resultados de estos estudios fueron homogéneos (I^2 = 0%) y la relación de riesgo agrupada sugirió una reducción del riesgo relativo del 39% a favor de la natamicina (RR 0,61; IC del 95%: 0,40 a 0.94)

Figure 5. Forest plot of comparison: 1 Topical 5% natamycin versus topical 1% voriconazole, outcome: 1.2 Corneal perforation.

Study or Subgroup	5% Natamycin Events	Total	1% Voriconazole Events	Total	Weight	Risk Ratio M-H, Fixed, 95% CI
Arora 2011	0	15	1	15	3.3%	0.33 [0.01, 7.58]
MUTT 2010	18	141	34	143	74.6%	0.54 [0.32, 0.90]
Prajna 2010	9	60	10	60	22.1%	0.90 [0.39, 2.06]
Total (95% CI)		**216**		**218**	**100.0%**	**0.61 [0.40, 0.94]**
Total events	27		45			

Heterogeneity: Chi² = 1.22, df = 2 (P = 0.54); I² = 0%
Test for overall effect: Z = 2.23 (P = 0.03)

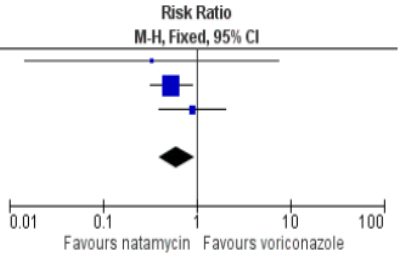

Medical interventions for fungal keratitis (Review) 13
Copyright © 2015 The Cochrane Collaboration. Published by John Wiley & Sons, Ltd.

ENSAYOS CLÍNICOS

En el estudio realizado por **Prajna V and et al, (2013)**[24], se reportaron los eventos adversos que se muestran en el siguiente cuadro

[23] FlorCruz NV, Evans JR. Medical interventions for fungal keratitis. Cochrane Database of Systematic Reviews 2015, Issue 4.

[24] Prajna V, Krishnan T, Mascarenhas J, Rajaraman R and Prajna L, The Mycotic Ulcer Treatment Trial: A Randomized Trial Comparing Natamycin vs Voriconazole The mycotic ulcer treatment trial: a randomized trial comparing natamycin vs voriconazole JAMA Ophthalmol. 2013 Apr; 131(4):422-9

Adverse Events by Treatment Group

Adverse Event	No. Voriconazole	No. Natamycin	No. Total	*P* Value[a]
Serious				
Corneal perforation	15	10	25	.31
TPK	29	13	42	.01
Corneal perforation and/or TPK	34	18	52	.02
Endophthalmitis	2	0	2	.50
Other serious ocular event thought to be related to study drug	0	0	0	NA
Death	1	1	2	>.99
Nonelective surgery, hospitalization, or loss of function	0	0	0	NA
Myocardial infarction or stroke	1	0	1	>.99
Nonserious				
Local allergic reaction	0	0	0	NA
>2-mm increase in hypopyon	12	5	17	.09
>50% Increase in infiltrate size	13	5	18	.06
Intraocular pressure ≥35 mm Hg for 1 wk despite therapy	0	0	0	NA
Progressive corneal thinning to ≤50% of thickness at enrollment	2	0	2	.25
Other nonserious	3	3	6	>.99

Abbreviations: NA, not applicable; TPK, therapeutic penetrating keratoplasty.

[a]Fisher exact test.

ESTUDIOS OBSERVACIONALES

No se han encontrado estudios observacionales que responda la pregunta clínica

IX. RESUMEN DE LA EVIDENCIA COMPARATIVA EN COSTO

<u>Precios</u>

Medicamentos solicitados

Moxifloxacino 0.5% solución oftálmica S/. 9.70 nuevos soles[25]
Natamicina

Medicamento PNUME
Ciprofloxacino solución oftálmica S/ 3.00 nuevos soles[26]

25

26

X. RESUMEN DEL ESTATUS REGULATORIO

AGENCIAS REGULADORAS DE MEDICAMENTOS

- Food And Drug Administration (FDA)[27]

  Natamicina se encuentra aprobado por la FDA para el tratamiento de queratitis ocasionada por hongos.

- La Agencia Española de Medicamentos y Productos Sanitarios (AEMPS)

  No tiene registrado a natamicina

LISTA MODELO DE MEDICAMENTOS ESENCIALES DE LA ORGANIZACIÓN MUNDIAL DE LA SALUD (OMS)

En la 20va Lista Modelo de medicamentos Esenciales de la OMS[28] se encuentra considerada Natamicina

XI. CONCLUSIONES

En los Sumarios y Guías de Práctica Clínica se recomienda el tratamiento de queratitis fúngica con natamicina como terapia de primera elección.
Existe evidencia científica que muestra un beneficio de natamicina en relación a otras alternativas para el tratamiento de queratitis o ulcera fúngica.
Por lo tanto el Equipo Técnico acuerda incluir Natamicina para el tratamiento de queratitis fúngica en el PNUME

27

28